치과임플란트

임상 가이드라인

GUIDELINE of the Korean Academy of Dental Sciences

대한치의학회
Korean Academy of Dental Sciences

치과임플란트 임상가이드라인

인　쇄 : 2010년 4월 9일

발　행 : 2010년 4월 12일

발행인 : 대한치의학회

133-837 서울시 성동구 송정동 81-7

전화 : 02-2024-9159, 팩스 : 02-468-4656

편집인 : 치과임플란트 임상가이드라인 연구위원회

제　작: 군자출판사 전화: 02-762-9171

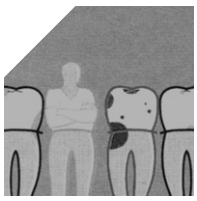

개요

임상가이드라인 개발은 치료의 방법이 한 가지만 있는 것이 아니고 여러 가지 치료방법 중 환자와 술자에게 적합한 최선의 방법을 선택하고 시술하는 전 과정에 필요한 내용과 시술 후 나타날 수 있는 결과와 그 예후까지 모두 포함하고 환자를 직접 진료하는 일반임상의는 물론 관련된 분야의 전문가들의 다양한 의견을 하나로 모아야 하기 때문에 그 과정은 복잡하고 많은 노력이 필요하다. 여러 분야의 사람들이 공동으로 개발하게 되므로 각각의 여건에 따라 적합한 개발 계획이 수립되어야 하므로, 이 과정을 위하여 임상가이드라인을 위한 특별위원회를 조직하였다. 외국의 경우에도 국립보건원 등 정부에서 가이드라인 개발을 지원하기도 하지만 전문학회 단위에서 개발되는 경우들이 많으며 이들 전문학회들에서는 가이드라인 개발을 위한 Task Force팀이나 특별위원회를 구성하여 가이드라인 개발 업무를 주관하도록 하고 있다. 특히 임플란트 임상가이드라인 특별위원회는 여러 전문 학회가 연관되는 경우가 많고 시술 후 문제점이 많이 논의되고 있기 때문에 단일의 전문 학회에 의한 개발보다는 여러 학회가 공동으로 참여할 수 있도록 구성하였다. 이같은 특성을 고려하여 이번 임플란트 임상가이드라인은 대한치의학회가 주관이 되어 학회간 이견을 조정하고 공동작업하는 계기를 마련하도록 하였으며 현재 대한치의학회 산하에 주요 학회의 추천위원들로 구성된 특별위원회가 있어 학회간 공동노력과 조정작업을 촉진할 수 있도록 하였다.

■ 임상가이드라인 특별위원회 조직 개요

임플란트 임상가이드라인 특별위원회 구성은 가이드라인 개발을 전담하는 대한치의학회 임원과 전문분과학회의 추천위원, 치과대학병원의 임플란트 센터를 전담하고 있는 간호사를 추천받아 구성하였으며, 전문성과 조직성을 함께 할 수 있도록 고려하여 여러 전문분야들의 유기적이고 통합적인 진료과정을 개발 할 수 있도록 위원회를 구성하였다. 대한치의학회의 현재 집행부 임원이 참여하여 임상가이드라인 개발과 학회의 회무를 유기적으로 연계하는 역할을 수행하도록 하였다. 임상가이드라인 특별위원회에서는 개발해야 할 가이드라인의 종류와 범위를 결정하고 각 학회의 추천위원이 전문학회의 의견을 수렴하여 전문성 확보에 노력하였다. 정해진 내용에 대하여 부분적으로 대한치과의사협회의 고문변호사의 검증을 받았다.

- 임플란트 임상가이드라인 특별위원회 위원 추천 전문학회 : 대한치의학회, 대한치과의사협회 회원고충처리위원회, 대한치과교정학회, 대한구강악안면방사선학회, 대한구강악안면외과학회, 대한치과보철학회, 대한치주과학회, 대한구강악안면병리학회, 대한치과이식학회, 대한치과위생사협회, 구강악안면외과간호사회

■ 전문성

임상가이드라인을 만드는 과정은 체계적 문헌 검색과 검토에 대한 경험과 숙련도를 필요로 할 뿐만 아니라 전문가들의 의견을 체계적으로 수렴하는 기술적 역량도 갖추어야 하므로 이러한 과정에 참여해 본 경험이 있거나 교육 및

워크샵의 기회를 거친 전문가들을 주축으로 개발팀을 구성하였다.

■ 대표성

임플란트 임상가이드라인은 임상적으로는 실제로 환자를 진료하는 임상의와 관련 전문 분과학회의 의견을 취합하여 작성하였으며 개발 시 보급과 활용 방법까지도 고려해야 하기 때문에 각 학회의 의견을 수렴할 수 있는 구조로 출범하는 것이 바람직하였으며 다양한 학회의 추천 위원들이 참여하는 위원회에서 가이드라인 개발을 천명하고 추진하도록하였다.

■ 지속성

임상가이드라인은 개발 후 원활하게 보급되도록 노력하고 활용에 대한 모니터링, 최신 치의학적 동향을 반영하기 위한 가이드라인의 개정작업 등과 같이 개발 이후 활동들이 지속적으로 수행되어야 하므로 이러한 활동을 계속 유지할 수 있는 조직체계로 구성하였다.

위원회는 모임 이외의 시간에도 서로의 연락을 통하여 임상가이드라인의 계획수립과 주요 진행과정을 총괄하는 업무를 수행할 수 있도록 하였으며 가능한 정기적 미팅을 개최하여 과제를 점검하도록 하였다.

또한 대학병원, 중소병원 근무의사와 개원의사 등이 고루 포함되어 각 현장에서의 제한과 진료행태를 충분히 반영하는 과정을 거쳐 현실 수용성이 높아지도록 하였다. 본 임상가이드라인은 임플란트의 진료, 연구, 교육에 실제적 참고가 되도록 전문가들의 의견을 모은 것이며, 임플란트 치료 시 반드시 지켜야 할 표준 가이드라인은 아니다. 각 환자 진료에서 최선의 선택은 경우에 따라 차이가 있으며 진료에 임하는 치과의사의 판단이 중요하다. 본 임상가이드라인은 대한치의학회가 만들었으며 허락 없이 수정, 변형, 무단전제 될 수 없다.

■ 위원장 : 김현철(리빙웰치과병원)

■ 위　원 : 권경환(원광대학교 치과대학), 권호범(서울대학교 치의학대학원), 김남윤(김남윤치과의원), 김민정(브레인스펙), 김영균(분당 서울대학교병원), 김진수(조선대학교 치의학전문대학원), 박경주(단국대학교 치과대학), 백운봉(스마일위드치과의원), 설양조(서울대학교 치의학대학원), 신제원(경희대학교 치의학전문대학원), 우승철(마포리빙웰치과의원), 이백수(경희대학교 치의학전문대학원), 이양진(분당 서울대학교병원), 이종호(서울대학교 치의학대학원), 정승미(연세대학교 원주기독병원), 정의원(연세대학교 치과대학), 조성욱(조성욱치과의원), 최성호(연세대학교 치과대학), 신종선(서울대학교 치과병원), 한성희(한성희치과의원), 김성태(연세대학교 치과대학)

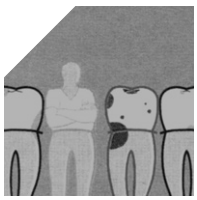

제정 과정

2010년 대한치의학회 인정 임상가이드라인 제정 과정

2008년 6월 12일	대한치의학회 회장(김여갑)이 치과임플란트 임상가이드라인의 필요성 제기
2008년 6월 15일	치과의사 임플란트 시술관련 설문조사(1차)
2008년 6월 29일	치과의사 임플란트 시술관련 설문조사(2차)
2008년 7월 12일	분과학회 협의회 및 임원 워크샵을 개최하여 각 분야별 연구위원을 추천 받기로 함
2008년 9월 11일	치과임플란트 임상가이드라인 및 치료동의서 작성 연구위원 확정
2008년 10월 17일	치과임플란트 임상가이드라인 분야별 해당 위원 위촉
	위원장 - 김현철
	진료동의서 - 우승철 위원
	치료가이드라인(환자상담) - 김민정 위원
	영상진단 - 김진수 위원
	외과적 수술 - 이종호, 이백수, 신종선 위원
	보철치료 - 권호범 위원
	유지 관리 - 정승미, 최성호, 김남윤 위원
	성공의 요건 - 박경주 위원
	환자와의 사이에 임플란트로 발생될 수 있는 문제점 - 조성욱, 백운봉 위원
2008년 11월 27일	치과임플란트 임상가이드라인 연구위원회 첫 회의 개최
2009년 2월 22일	치과임플란트 시술의 가이드라인 설정을 위한 대토론회 개최
2009년 4월 3일	치과임플란트 임상가이드라인 연구위원회 2차 회의
2009년 5월16일~17일	호텔리베라 유성 다이아몬드홀에서 워크샵을 개최하여 다양한 의견을 수렴
	임상가이드라인 진료지 작성 - 권경환 위원
	김영균, 이양진, 정의원, 한성희, 김성태, 설양조, 신제원 위원을 추가 위촉함
2009년 7월 16일	치과임플란트 임상가이드라인 연구위원회 3차 회의
2009년 8월 20일	치과임플란트 임상가이드라인 연구위원회 4차 회의
	외국의 치과진료 가이드라인을 참고하여 우리의 가이드라인을 제정하기로 함
2009년 9월 17일	치과임플란트 임상가이드라인 연구위원회 5차 회의
2009년 10월 29일	치과임플란트 임상가이드라인 연구위원회 6차 회의
	'Implant' 한글용어 표기에 대해 논의한 결과 '임플란트' 로 통일하여 표기하기로 결정

2009년 12월 3일	치과임플란트 임상가이드라인 연구위원회 7차 회의
	제47회 대한치과의사협회 종합학술대회 학술강연 연제로 채택
2010년 1월 12일	치과임플란트 임상가이드라인 연구위원회 8차 회의
2010년 2월 18일	치과가임플란트 임상가이드라인 연구위원회 9차 회의
2010년 2월 19일	치과임플란트 임상가이드라인 환자동의서 법률자문 의뢰
2010년 3월 15일	치과임플란트 임상가이드라인 연구위원회 10차 회의
2010년 4월 8일	최종 치과임플란트 임상가이드라인 작성

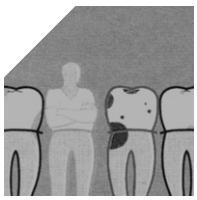

인사말

치과계의 중요한 현안이라 할 수 있는 치과임플란트 시술에 관한 임상가이드라인 책자를 발간하게 된 것을 매우 기쁘게 생각합니다.

최근 우리 사회에서 임플란트 시술이 급증하면서 실제적인 가이드라인에 대해 회원들뿐만 아니라 일반 국민들의 관심도 증대되고 있는 상황입니다.

그러나, 일각에서는 임플란트의 장점만을 지나치게 부각시키거나 그 효과를 과장하는 등 과대광고도 이루어지고 있어 치과의료계 내부에서도 혼란을 야기하고, 국민들에게 왜곡된 정보를 전달하는 경우도 있음을 부인할 수 없을 것입니다.

대한치의학회에서는 임플란트를 둘러싼 갖가지 문제들을 함께 고민해 보고, 학술적 · 임상적 근거를 바탕으로 치과의료계와 국민들 모두에게 도움이 될 수 있는 치과임플란트 임상가이드라인을 설정하기 위해 심포지엄을 개최하고 연구위원회를 구성하여 논의하는 등 분주하게 움직여 왔습니다.

이제 그동안의 노력이 결실을 맺어 임상가이드라인 책자를 발간하게 된 것을 기쁘게 생각하고, 이를 위해 수고하신 모든 분들의 노고에 감사를 드립니다.

무엇보다 이번 가이드라인의 발간이 협회 회원들과 국민들 모두에게 실질적인 유익이 될 수 있기를 기대해 봅니다.

감사합니다.

2010년 4월

대한치과의사협회 회장 **이 수 구**

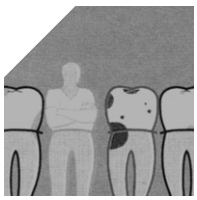

인사말

임플란트 관련 임상실습을 할 때 있었던 일입니다. 임플란트 시술과정을 설명한 후 직접 실습과정에서 한 학생이 임플란트를 심는데 구멍을 뻥 뚫고 임플란트 하부구조를 그대로 푹 집어넣는 것이었습니다. 아차, 싶었습니다. 임플란트를 심을 때 과정마다의 의미와 중요성을 더 명확히 설명해 주었어야 했나 후회를 하기도 하였습니다. 실험동물을 이용하여 단순히 임플란트를 식립하는 것이었는데도 이처럼 아쉬움이 남았었는데 환자에게 직접 시술하는 경우 구강 내 상태가 모두 다르므로 매 순간 마다 최선의 방법을 선택해야 할 일들이 생기게 되므로 보다 신중할 필요가 있습니다.

이번 세계 최초, 아시아 최초 등의 놀랄만한 위업을 이루어낸 밴쿠버 동계 올림픽의 결과를 분석한 것에서도 나타났지만 예전의 운동시합이 힘을 중심으로 이루어 졌었다면 지금은 과학적인 기술의 개발과 나만의 전략을 가지고 대비하여 승리할 수 있었다고 하였습니다. 임플란트도 이와 마찬가지로 기술과 올바른 선택을 위한 전략이 필요하고 시술하는 치과의사의 자신감이 필요하다고 생각합니다. 이 자신감은 오기와 자만심에서 생기는 것이 아니고 끊임없는 연습. 즉 경험을 통해서 만이 얻어진다는 것입니다.

이번에 대한치의학회에서 가이드라인을 만드는 작업을 시작하였습니다. 현재 개업가에서도 급격히 많이 시행되고 있는 만큼 치료의 문제점도 많이 발생되어 민원이 점점 많아지고 있는 임플란트 치료와 환자 진료 중에 조그만 실수로도 환자의 생명을 위협할 수 있는 치과진정법에 관하여 우선 가이드라인을 만들었습니다. 가이드라인을 처음 만들기로 하였을 때 논란이 많았습니다. 이 가이드라인이 치과의사들이 해당 진료를 할 때 제한 요인이 되지 않을까하는 걱정들을 했기 때문입니다. 하지만 그렇지 않습니다. 우리가 시술한 내용의 잘잘못을 판단하는 사람들은 기준을 요구합니다. 우리가 치료에 필요한 기본적인 자료를 갖고 있지 않다면 정확한 치료를 위하여 우리는 교과서에 있는 그대로 하지 않으면 안 될 것입니다. 지금 만드는 가이드라인은 적어도 우리가 가장 귀하게 여기는 환자를 위하여 이 정도는 준비하고 이 만큼의 기술은 익힌 다음에 환자를 대하여야 한다는 것입니다. 앞서 말씀드린 것과 같이 오기와 자만심이 아닌 진실 된 자신감을 가지고 환자를 대할 수 있는 기술을 연마하고 가장 적절한 치료방법을 선택할 수 있는 판단력을 가질 수 있도록 돕기 위하여 이 가이드라인을 만들었습니다.

이 가이드라인은 법률적인 판단의 기준은 아닙니다. 그리고 모든 것을 포함하고 있지도 않습니다. 단지 임플란트를 시술 시 권고하는 의미가 있습니다. 이 가이드라인은 다만 필요성을 인식하고 처음 시작하는 것입니다. 앞으로 임플란트를 사랑하시는 분들의 많은 관심을 부탁드립니다. 이 가이드라인의 완성은 바로 여러분들에 의하여 이루어질 수 있다고 생각합니다. 이제 임플란트는 여러분을 포함한 많은 분들의 노력으로 예측 가능한 치료방법이 되었습니다. 여러분이 하시는 임플란트 치료가 환자의 삶의 질을 보다 향상시키는 보람 있는 치료가 되기를 기원합니다.

2010년 3월

대한치의학회 회장 **김 여 갑**

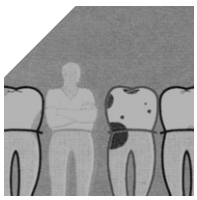

목차

◈ 1장 서론 1

◈ 2장 임상가이드라인

1절 상담 7
- 1. 진료 전 가이드라인 8
- 2. 진료 순차별 진행 과정 10

2절 진단 11
- 1. 임상검사 12
- 2. 방사선검사 13
- 3. 전신질환검사 16

3절 치료계획 21
- 1. 치료의 설명과 동의 22
- 2. 치료 후 주의사항 22

4절 외과적 수술 25

5절 보철치료 83

6절 유지관리 101

7절 성공의 요건 111

◈ 3장 부록

1. 임플란트 치료설명서 및 동의서 117
2. 진료 순차별 진행과정 121
3. 진료기록부(국문) 123
4. 진료기록부(영문) 129
5. 환자사이에 임플란트로 발생될 수 있는 문제점 135
6. 교정용 미니 임플란트(스크류)에 관하여 137

제1장

서론

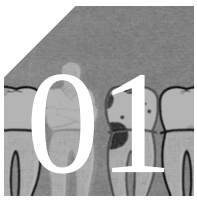

01 서론

치과임플란트(이하 임플란트)에 대한 국민의 인식변화와 시술의 증가와 함께 치과진료 내용 중 임플란트가 차지하는 부분이 증가되고 있어 이에 따른 보다 안정적이며 장기적인 예후의 예측 가능한 진료를 유도하기 위하여 가이드라인을 제정 하고자 한다. 물론 광범위한 임플란트 진료의 내용을 완전하게 정리하기에는 무리가 있다고 생각하나 최소한의 영역을 정리하는 시작으로 삼으려고 한다.

먼저 임플란트에 대한 정의를 살펴보면 자연치아의 결손 시 인공대체물로 임플란트 인공치근, 연결기둥, 가공치아를 사용하여 기능을 회복시키는 치료방법이다. 임플란트 인공치근을 결손 된 치아부위의 악골(턱뼈) 속에 심은 후 연결기둥을 이용해 구강 내로 연결시킨 다음, 가공치아를 다시 연결기둥에 고정하여 자연치아와 유사한 형태와 기능을 재현한다. 상실 치아부위의 턱뼈에 티타니움으로 만들어진 인공치근을 이식하여 골융합이 얻어진 후 치아 형태와 기능을 재활해 내는 시술방법이다.

임플란트 인공치근은 외과적으로 뼈 속에 이식하는 임플란트의 일부를 말한다. 스크류형 및 실린더형 등이 있다. 임플란트 연결기둥은 임플란트 인공치근에 고정하여 상부 구조물이 되는 것으로 인공치근에 고정하는 연결기둥 나사를 포함하며 이 연결기둥 상부에 치관을 장착한다.

임상가이드라인은 치과의사와 치과학문을 공부하는 학생과 환자를 위한 가이드라인으로 발전하여야 하며 변화하고 진화하는 임플란트 시술에 관한 정보의 수용과 지속적으로 관리가 이루어져야 한다. 본 가이드라인은 권고사항으로 각 의료시설에 따라 절대적일 수는 없으며, 기준점의 변화는 있을 수밖에 없을 것이라 생각한다.

제2장

임상 가이드라인

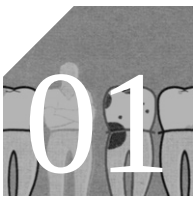

01 상담

⊙목 차⊙

1. 진료 전 가이드라인

1) 환자정보파악

2) 상담기법

2. 진료 순차별 진행 과정

1) 임플란트 시술 전 약속 시 업무별 체크 포인트

(1) 접수

(2) 치과의사 및 진료스탭(또는 보조)

임플란트 진료상담을 성공적으로 이루기 위해서는 환자의 내원 동선을 찾아본다.

특히 요즘 환자들은 병원 방문에도 여러 가지 방법을 통해 내원하게 되므로 병원 내원의 절차를 미리 체크하는 것이 각 단계별 환자와의 접점에서 상담을 성공적으로 이루는 것이 될 것이다. 상담은 정해진 시간 안에 환자와 공감대를 형성하고 불편함을 인지하며 해결방안을 모색하여 알려주고 결정을 도와주는 것을 말한다.

환자 내원 시 각 진료 파트 별 상담을 성공적으로 이뤄야 하는데 환자의 첫 접점을 이루는 접수 담당자, 진료팀원, 치과의사, 상담자 등 모든 업무는 정보파악에서 시작하게 된다.

1. 진료 전 가이드라인

전화상담

전화상담은 얼굴을 보고 대화하는 방법이 아니어서 더욱 조심스럽다. 자세한 질문을 통해 메모를 할 수 있는데 1) 환자정보 ① 의뢰자 ② 병원내원 경로 파악 ③ 치료부위, 2) 의뢰자와 대화 후 ① 진료기대치 등을 확인하여 치과의사와 진료팀에 정보를 전달한다.

초기응대

- 안내 진료절차 설명
- 접수 및 차트 작성
  - 문진을 통한 주소파악
  - 전신질환 및 필요한 진료정보 파악
  - 담당의사에 대한 정보 제공

1) 환자정보파악

- 의뢰자의 유무를 확인하고 기록한다.
- 병원내원 경로를 파악한다.
- 병원의 내원목적을 파악한다.
- 전실질환 및 치과병력 조사
- 구강 내 검진 자료 및 치과진단영상자료
- 환자의 심리상태 및 치료에 대한 기대치(기능적인 면, 자연치아와 유사한 심미적인 면, 조기노화예방, 얼굴윤곽 등)를 파악한다.

2) 상담

(1) 제1단계 문제 결정

환자의 방문 목적 및 주요 관심사를 알아보고 문제점을 파악한다.

예) 어디가 어떻게 불편하십니까?
예) 어떤 치료 결과를 원하십니까?
예) 타 병원에서 임플란트 상담을 하셨습니까?
예) 임플란트 치료를 결정하신 이유가 있으십니까?

(2) 제2단계 문제해결 제시

구강 내 검진 및 치료계획에 대한 모든 치료가 가능한 방법을 제시한다.

임플란트의 장 · 단점을 비교 설명하고 이상적인 치료방법을 상담한다. 필수치료에 대한 치료계획을 먼저 이야기 한 후에 선택적 치료를 설명한다. 마지막으로 추가치료에 대한 부분을 설명하고 환자의 상황에서 일어날 수 있는 치료계획을 모두 상담한다. 이로써 치료 시 일어날 수 있는 가능성에 대한 예방상담을 진행하는 것이다. 이때 특히 상담자는 환자의 예상치 못한 뼈의 상태나 조건에 의해 부가적인 시술이나 재료 등이 사용되어 발생되는 진료비에 대한 상담 및 예시를 들어주어 임플란트 진료 시 일어날 수 있는 상황에 대해 예방상담을 시행하는 것이다.

이때 부록의(임플란트 치료설명서)를 활용하며
① 임플란트 시술의 목적
② 치료계획의 확정 및 이유
③ 치료방법
④ 치료계획까지를 설명하고 상담한다.

(3) 제3단계 치료계획 설정

제2단계 문제해결 제시에 대한 환자의 결정 단계로 결정된 사항에 대한 치료절차 및 방법과 순서, 내원 횟수 등을 설명하고 상담의 협의 마지막에 치료비용 제시를 하고 앞에서 이야기 나누지 못한 것에 대한 궁금증이 있는지 질문을 하게 된다.

이때 부록(임플란트 치료설명서)을 활용하여 다음의 내용을 설명한다.
① 결정된 치료계획
② 일반적으로 발생 가능한 합병증
③ 보철물 장착 후 합병증
④ 임플란트 사용기간
수술 전에 수술동의서를 작성하며 진료에 대한 신뢰 및 확신을 준다.

2. 진료 순차 별 진행 과정

1) 임플란트 시술 전 약속 시 업무별 확인사항

(1) 접수

- 내원약속 확인(하루 전, 당일 오전)
- 약속의 중요성 전달 및 수술 전 주의사항 재확인
- 투약에 대한 확인
- 전신질환 재확인(내과 소견 준비사항 재확인)

(2) 치과의사 및 진료스탭(또는 보조)

- 수술준비 및 환자정보 분석 및 진단 결과를 재확인하여 수술 시 주의를 기한다.
- 치료 진행 단계별로 환자에게 진행사항을 인지시켜 진료의 이해를 돕는다.
- 약속, 치료비 수납 협조 사항에 대한 설명으로 환자와 병원의 이해관계를 높인다.
- 치료 진행 상태 및 결과를 설명하여 진료진행에 신뢰를 높인다.
- 앞으로 예상되는 치료결과 및 기간에 대해 언급을 하여 환자의 궁금증을 사전에 해결해 준다.
- 환자 협조도에 따라 치료의 성공 및 중요성을 재확인 시킨다.

2) 임플란트 시술 후 업무별 확인사항

- 치료가 끝난 후 환자에게 치료결과에 대한 설명으로 환자의 이해를 돕는다.
- 환자와 보호자 내원 약속을 통해 처음 상담시의 치료의 계획에 따른 치료의 결과를 설명하고 그 차이점이나 유지관리의 중요도를 재 이해시키고 협조를 구한다.
- 의사의 지시에 따라 내원일에 다시 환자를 재 내원시켜 치료 후의 결과를 확인한다.
- 치료 후 상담 준비는 치료 전, 후의 진료기록부, 모형, 진단영상, 임상사진 등의 정보를 잘 취합해 둔다.
- 치료비 완납 확인을 통해 병원이 갖게 되는 피해를 방지한다.
- 치료 결과 설명 시에는 긍정적인 측면과 주기적 관리 및 검진의 중요성을 마지막으로 이야기한다.

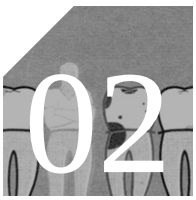

02 진단

⊙목 차⊙

1. 임상검사

2. 방사선검사
   1) 진단영상의 종류
   2) 임플란트 시술 전 진단영상의 이용
   3) 임플란트 시술 중 진단영상의 이용
   4) 임플란트 시술 후 진단영상의 이용

3. 전신질환검사

◈ 치료계획에 필요한 검사 · 진단 항목

1) 문 진

① 환자의 주요 증상, 현재 병력

② 치과 및 의과에 관한 기왕력

③ 환자의 희망

2) 구강 내 검사

① 시진

② 촉진

3) 보철학적 검사

① 악관절증 검사

② 교합 검사

③ 모형 검사

4) 방사선검사

1) 진단영상 검사

2) 촬영용 스텐트를 이용한 진단영상 검사

1. 임상검사

임플란트를 이용한 보철치료과정은 환자의 진단과정부터 시작된다. 치과의사가 환자를 진단하고, 최적의 치료계획을 수립한 다음, 결정된 대로 임플란트를 식립한다. 임플란트의 치유기간이 경과된 후 임플란트 보철치료를 시행하고 이후는 유지관리를 시행하게 된다.

임플란트 치료를 위한 진단과 치료계획 단계는 환자가 가진 정보를 종합하고, 적절한 임상 검사를 시행하여 최선의 치료방법을 결정하는 데 도움을 주기 위해서 반드시 시행해야 한다. 치료계획의 수립 후 치과의사는 환자가 치료계획을 이해하고 선택할 수 있도록 충분히 설명해 주어야 하고, 임플란트를 이용한 치료계획이 임플란트를 사용하지 않는 방법보다 확실히 장점이 많은 경우에 임플란트를 이용한 치료가 시행되어야 한다. 환자의 정보수집이 부족한 경우나 치료계획이 완전하지 않은 경우는 외과적 또는 보철적 문제점이 발생할 수 있게 되고, 치료 종료 후에 환자가 기능적, 심미적 불만족을 느끼는 큰 이유가 된다.

치료계획 수립시 필요한 환자 평가를 위해서 의과적, 치과적 그리고 사회적 병력, 구강 외 및 구강 내 검사, 방사선 검사, 환자의 정신과적 문제, 교합기에 부착된 진단모형, 시적의치와 진단 납형의 평가 등 과정을 시행하고 환자의 동의서를 받고 시술을 하는 것이 필요하다.

환자의 의과적, 치과적, 사회적 병력에서는 환자의 전신 건강을 고려해서 임플란트 시술을 받을 수 있는 상태에 있는가를 평가한다. 고령인 무치악 환자는 긴 수술시간을 견딜 수 있는 체력이 있어야 하며, 복잡한 보철치료과정 동안 정기적으로 내원할 수 있어야 한다. 환자의 과거 치과치료를 통해서 환자가 원하고 기대하는 부분을 기능적, 심미적으로 만족시킬 수 있는지 평가하고, 환자의 직업 등 사회적 병력과 관계된 요소를 고려하여 치료방법을 결정한다.

구강 외 소견은 우선 전체적인 안모의 비대칭을 본다. 비대칭이 편측 저작에 의한 저작근의 비대나 위축에 기인한 것일 경우 내용을 기록한다. 특히 임플란트 시술 후 볼 꺼짐 등 안모 변화를 호소하는 경우가 종종 있으므로 연조직의 양과 형태에 대해 충분히 살피고 기록하여야 한다. 턱관절 운동과 기능에 관한 문제점이 없는지 살핀다. 교합고경과 입술 주위 연조직 지지 부족이나 과다에 따른 심미적 불만은 없는지 기록하며 미소선에 다른 치아 노출 정도와 골격구조를 평가하는 것이 보철적 측면에서 치료계획 수립에 도움을 준다.

구강 내 소견으로 잔존치아를 평가하여 발치 할 치아와 보존할 치아를 구분한다. 잔존치아 상태가 건강하더라도 전체적인 치료계획에 문제가 있다면 전략적 발치를 고려하여야 할 경우도 있으므로 환자의 의견을 참고하여 치료계획을 결정하여야 한다. 결손치의 발거 원인을 파악하는 것도 임플란트 예후 예측에 참고가 된다. 결손 범위와 위치뿐 아니라 골격적 문제에 따라 식립 개수와 치료 방법이 달라질 수 있으므로 치료방법과 식립 개수를 결정하기 전에 환자의 악골 상태를 Angle씨 분류에 따라 반드시 평가하도록 한다. 환자의 연령과 대합치 상태도 치료계획을 정하는데 참고하여야 할 사항이다. 잔존치조제의 결손 정도를 수직, 수평 측면에서 모두 평가한다. 특히 대합치와의 거리를 평가하는 것은 술자가 잊기 쉬운 부분이다. 반드시 상하악 치아의 교합 상태에서 확인한다. 교합상태를 확인하는 것은 환자의 저작습관, 저작력, 이상 기능을 유추할 수 있는 좋은 방법이며 생역학적으로 예후가 의심스러운 부분을 보완할 계획을 수립하는 근거가 된다.

모형은 임플란트 식립부의 전정부를 충분히 포함한 상태여야 하며 구강 내에서 파악할 수 없었던 교합관계, 교합양상, 치조골 흡수 상태 등의 많은 정보를 얻을 수 있는 중요한 과정이므로 술자는 구강 내, 외 소견과 진단영상을 참고하여 모형에서 최종 치료계획을 세워야 한다. 교합평면이 기울어져 있는 경우가 많으므로 광범위한 수복일 경우 반드시 안궁이전(facebow transfer)을 하여서 3차원적인 악간관계를 파악하여야 한다. 최종적으로 교합기에서 확정된 교합고경 상에서 치료계획을 세우는 것이 안모변화를 동반한 광범위한 수복 오류를 막는 가장 좋은 방법이다.

참고 문헌

• Zitzmann NU, Scharer P. Oral rehabilitation with dental implants. Clinical compendium. Vol III. Zurich: OK AG Organisation Kolb. 1997.

2. 방사선검사

임플란트 치료를 하는 과정에서 시술 전 치료계획을 수립할 때 임플란트의 적절한 크기, 수 및 위치를 결정하기 위해, 외과적 수술을 하는 과정에서 기구 및 임플란트의 위치를 확인하기 위해, 보철물을 제작하는 과정에서 임플란트와 보철물을 평가하기 위해, 그리고 장기간에 걸친 추적검사 등을 하기 위해 진단영상을 이용하게 된다. 이 과정에서 정확한 평가를 위해서 진단영상은 다음과 같은 조건들이 필요하다.

① 해상력이 우수해야 한다.
② 해부학적 구조의 중첩이 적어야 한다.
③ 치조골의 협설측 폭경, 치조돌기의 경사, 하악관과 같은 해부학적 구조의 공간적 위치관계 등을 평가하기 위한 절단면 영상을 얻을 수 있어야 한다.
④ 수직면과 수평면에서 정확한 거리 측정이 가능하도록 상의 변형이 최소이며 상의 변형 정도를 예측할 수 있어야 한다.

⑤ 피질골의 두께는 물론 해면골의 밀도를 파악할 수 있어야 한다.
⑥ 진단영상에서의 위치를 임상적 위치로 정확하게 재현시킬 수 있어야 한다.
⑦ 진단영상을 획득할 때 표준화가 용이해야 한다.

이러한 조건을 모두 만족시키는 진단영상이 없으므로 환자의 상태와 상황에 따라 적절한 여러 진단영상을 병행해서 사용해야 한다.

1) 진단영상의 종류

(1) 치근단방사선영상

치근단방사선영상을 이용하여 잔존 골의 수직 높이, 형태, 골밀도, 골소주의 구조 등과 인접 치아, 치주 조직, 치근단 병변 유무 등을 평가할 수 있다. 치아들의 치조백선이나 치주인대강의 두께 등을 확인할 수 있으므로 인접 치아의 치근단 염증 등과 같은 임플란트의 예후에 불리한 상황들을 조기에 확인하여 치료할 수 있다.

그러나 치근단방사선영상은 관찰 부위가 협소하며 해부학적 구조간의 실제 거리를 나타낼 수 없고 잔존 골의 협설측 폭경이나 이용 가능한 피질골의 두께를 정확하게 나타내지 못하는 점을 고려해야 한다.

(2) 파노라마방사선영상

파노라마방사선영상은 악골의 전반적인 상태를 한눈에 관찰할 수 있으므로 여러 개의 임플란트를 계획할 경우에는 식립 부위에 대한 전반적 분석이 가능하며 치근단방사선영상으로 관찰하기 어려운 상악동이나 하악관과 같은 여러 가지 주위 해부학적 구조들의 모양과 위치를 확인하는데 유용한 검사이다. 또한 보다 정밀한 영상 진단법의 필요성 유무 판단에 필요한 정보를 제공한다.

그러나 파노라마방사선영상은 환자의 머리 위치에 따른 방사선영상 상의 변화가 심하며 다양한 확대율을 보여 해부학적 구조간의 실제 거리를 측정하기가 어렵고 잔존 치조골의 협설측 폭경이나 이용 가능한 피질골의 두께, 악하선과의 깊이와 범위를 정확하게 알 수 없는 단점을 고려해야 한다.

(3) 단층방사선영상

단층방사선영상은 절단면 상을 얻을 수 있어 잔존골의 두께, 질 및 주요 해부학적 구조에 대한 보다 많은 정보 제공한다. 단층방사선검사는 비교적 촬영시간이 많이 소요되기 때문에 주로 한두 개의 임플란트를 식립할 때 유용하다.

그러나 단층방사선영상은 흐림(Blurring)이 심하고, 골의 외형이 급격하게 방향이 바뀌는 부위에서 경계가 명확하게 관찰되지 않으며 인접 치아나 금속 수복물로 인한 중첩이 발생될 수 있는 단점을 고려해야 한다.

(4) 전산화단층영상(Computed Tomography), 콘빔형전산화단층영상(Cone Beam CT)

전산화단층영상은 골을 최대한 이용할 수 있는 정보를 제공하는 진단영상으로 확대율의 보정 없이 쉽게 거리 측정이 가능하다. 파노라마 상, 절단면 상을 모두 관찰할 수 있어 하치조 신경 등 주요 해부학적 구조의 정확한 위치와 골 높이, 협설측 폭경, 골 밀도가 최대인 부위를 파악할 수 있으므로 가장 적절한 임플란트 식립 위치를 선정하고 적절한 임플란트의 길이와 각도를 설정하는 데 유용한 정보를 얻을 수 있다.

그러나 다른 진단영상법에 비해 방사선 노출량이 많은 점, 환자의 움직임으로 인한 오류, 구강 내 금속물에 의한 선

상 오류, 불균등용적 평균 효과 등의 단점을 고려해야 한다.

2) 임플란트 시술 전 진단영상의 이용

임플란트 치료계획을 세울 때 임플란트의 적절한 크기, 수 및 위치를 결정하기 위해 적절한 방사선검사를 시행해야 한다. 진단영상을 이용하여 다음 사항들을 평가해야 한다.

첫째, 식립 예정 부위 골의 양과 질을 평가한다. 골의 상태가 임플란트를 충분히 지지할 수 있는지 골의 높이와 폭을 평가해야 한다.

둘째, 인접 해부학적 구조를 평가한다. 하악에서는 이공, 하악관, 악하선와 등의 형태와 위치를, 상악에서는 절치공과 절치관의 형태와 위치, 전치와 견치 부위의 협측 피질골판의 함몰 상태, 상악동과 비강 등을 평가해야 한다.

셋째, 식립 예정 부위에 매복치, 잔존 치근, 염증성 병소 등의 병적 소견이 있는지 평가해야 한다.

넷째, 필요한 경우 시술부위의 국소적인 골밀도와 전신적인 골밀도를 평가해야 한다.

3) 임플란트 시술 중 진단영상의 이용

수술하는 도중 기구나 임플란트의 정확한 위치를 확인하고 다른 부위로의 침범 여부를 평가하기 위해 진단영상을 사용해야 한다.

4) 임플란트 시술 후 진단영상의 이용

임플란트 식립 후 단기적으로는 임플란트 식립체의 식립 상태, 인접 골과의 골 유착 상태 및 주요 해부학적 구조의 침범 여부 등을 평가하기 위해서 장기적으로는 보철물 제작 후 임플란트 식립체와 보철물간의 접합여부, 임플란트 주위의 치조골 상태를 평가하기 위해서 진단영상을 사용해야 한다. 이를 위해서 골의 높이 변화를 지속적으로 정확하게 비교할 수 있도록 표준화를 시켜주는 것이 좋다.

진단영상 검사는 임플란트 식립 결과를 확인하고 계속적인 평가를 하기 위해 수술 후, 지대주 연결 후, 보철물 장착 후에 시행하고, 그 후 정기 검사를 위해서 적절한 시기에 방사선검사를 시행하는 것이 좋다. 일반적인 경우에는 임플란트 주변골의 소실이나 전반적인 검사를 위해서는 치근단방사선영상과 파노라마방사선영상을 이용해서 평가해야 하고, 신경 장애 등의 문제가 있는 경우에는 전산화단층영상을 이용해서 평가해야 한다.

참고 문헌

- 대한구강악안면방사선학교수협의회. 영상치의학. 4판. 서울. 나래출판사. pp. 515-528.
- Tyndall AA, Brooks SL. Selection criteria for dental implant site imaging: A position paper of the American Academy of Oral and Maxillofacial Radiology. Oral Surg Oral Med Oral Pathol Oral Radiol Endod. 2000 89:630-637.
- White SC, Pharoah MJ. Oral Radiology: principles and interpretation. 6th ed. St. Louis, 2009, Mosby. pp.597-610.

3. 전신질환 검사

임플란트 시술을 하기 전에 우선 문진과 임상 및 이화학적 검사를 통해 환자가 전신질환이 있는지 확인할 필요가 있다. 이는 치료에 대한 예후 뿐 아니라 시술 중 또는 시술 후에 생기는 위험도와 합병증을 막을 수 있다는 점과 의료사고에 대한 치과의사의 사전 대비면에서도 중요한 사항이라고 할 수 있다.

1) 당뇨병(Diabetes Mellitus: DM)

당뇨병은 탄수화물대사가 원활히 되지 않아 공복시나 음식물 섭취후 고혈당이 생기는 질환이다. 원천성 당뇨병은 췌장의 랑케르한스섬(Langerhans' Islands)의 베타(β)세포의 파괴로 인슐린을 생산되지 못해서 생기는 Type I DM과 인슐린의 분비에 장애가 있거나 인슐린에 저항이 생긴 Type II DM이 있다. 그 외에도 췌장(pancreas)에 질병이 생긴 경우나 항인슐린 작용을 하는 호르몬은 생성하는 내분비질환(acromegaly, cushing-syndrom, pheochromzytom등)에서나 약물(스테로이드제, 이뇨제 thiazide 등) 섭취 후 또는 영양결핍에 의해 2차적으로 생기는 당뇨병이 있다. 당뇨병은 그 자체보다 그로 인한 합병증이 문제인데, 그 합병증으로 1. macroangiopathy/microangiopathy, 2. 면역기능저하로 인한 감염 가능성 증가, 3. 혈액내 지방의 증가와 지방간, 4. 과도한 고혈당으로 인한 실신(coma)등이다.

Macroangiopathy에는 고혈압, 관상동맥질환과 말초동맥혈관의 혈액순화부전 및 뇌졸중 등이 있고 microangiopathy에는 신경손상 및 조직괴사, 망막과 신장의 사구체에서의 혈관손상 등이 있다. 정상적 혈당 수치는 공복시 70~100mg/dL이고 식후 2시간 후에 140mg/dL이하이며 당뇨병의 경우 공복시에 120mg/dL이상이고 식후 2시간 후에 200mg/dL이상이다. 치과진료에서는 혈당조절이 적당하게 되지 못한 경우 저혈당 또는 고혈당으로 인한 쇼크가능

성과 감염의 위험성이 문제가 되므로 치료전 혈당 검사와 필요한 경우 혈당조절을 한 후 무균상태에서의 시술을 행하고 술 후 항생제를 사용하여야 한다. 임플란트 치료는 앞에서 언급한 것과 같이 진단이 되지 않았거나 조절이 되지 않은 당뇨병과 심한 합병증을 동반한 경우가 아니면 위에서 기술한 점에 유의하여 시술을 하고 술후 관리를 철저히 하면 가능하다. 술전 항생제의 투여와 술후 항생제의 투여는 임플란트 성공과 실패에 영향을 미치지 않는 것으로 보고되고 있으며 다양한 연구결과에서도 영향을 미치지 않는다고 보고하고 있다. 그러나 당뇨병은 골대사활동과 연조직 치유양상이 원활하게 이루어지지 않는 문제를 가지고 있다라는 사실만으로도 임플란트 시술시 정상적인 치유양상을 보이지 않는다. 치료전의 혈당검사를 통해 혈당조절여부를 파악하고 혈당의 정기적인 검진을 통해 혈당조절을 통한 치유환경을 향상시키도록 노력해야 한다.

2) 심혈관계 질환

심혈관계 질환을 가진 환자의 경우 임플란트 시술과 연관되어 일반 치과치료와 다른 사항은 없고, 수술범위가 크거나 시술시간이 긴 경우 마취제의 사용량이 많아지게 되고 수술에 의한 긴장과 스트레스가 커져 위험성이 증가할 수 있다는 점을 강조하고자 한다.

(1) 고혈압

고혈압에는 원인을 모르는 본태성 고혈압(essential hypertension)과 원인이 알려진 신장성 고혈압(renal hypertension: 신장병, 신장에 생기는 종양, 신장의 혈관경화로 인한 고혈압), 내분비성 고혈압(endocrine hypertension: acromegaly, pheocytocrome, Cushing-/Conn-syndrom 또는 adrenogenital syndrom등에 의한 고혈압)

과 대동맥협부협착증(aortieisthmus stenosis)에 의한 고혈압이 있다. 중요한 합병증으로 1. 망막의 혈관변화와 손상 및 망막 손상, 2. 심부전증과 관상동맥 질환(고혈압으로 인한 사망원인의 60%을 차지한다), 3. 뇌출혈과 뇌경색 등의 뇌 손상, 4. 신부전, 5. 복부 대동맥류 형성 등이 있다. 고혈압의 가능성을 가진 환자에서는 술 전에 혈압측정을 하여 혈압이 지속적으로 높은 경우(160~170/100~110mmHg이상)에는 내과의사의 진단과 치료를 받게 한 뒤 시술하도록 한다. 수술에 사용되는 국소마취제에 epinephrine이 없거나 적은 양을 사용하고 가능한한 통증이 없고 긴장을 감소시켜 시술을 하도록 한다.

(2) 관상동맥질환

협심증이나 심근경색 등의 심장질환은 심장근육에 산소를 공급하는 관상동맥이 좁아지거나 막혀서 생기는 질환이다. 운동을 하거나 긴장된 상태 또는 스트레스를 받으면 심근에 산소요구량이 많아지게 되고 관상동맥을 통한 산소공급이 요구량에 미치지 못하면 통증과 부안을 동반한 협심증이나 더 심한 경우 심장근육이 괴사하게 되는 심근경색이 생기게 된다. 통증이 가슴과 상복부에서 어깨와 왼쪽 팔, 하악과 구강저, 혀로 퍼지며 휴식과 혀밑에 투여하는 nitroglycerin에 의해 감소된다. 심근경색의 경우에는 이와 같은 조치에도 통증이 경감되지 않고 지속되며 청색증, 구토, 식은땀이 있으며 그 정도에 따라 의식을 잃거나 사망하게 된다. 응급상황을 위해 치과진료실에 nitroglycerin정제(0.3~0.4mg) 또는 sublingual spray과 산소공급장치 그리고 인공호흡을 위한 장비를 준비해 두도록 한다.

(3) 심부전증

심장의 펌프역할이 감소한 상태를 말하는 것으로 심근경색이나 심장박동의 장애 또는 혈액양의 감소와 약물에 의해 생기게 된다. 폐부종으로 인한 호흡곤란과 짧은 호흡, 그리고 피로감이 있으며 하체가 부종이 생기며 야간에 자주 배뇨를 하게 된다. 신부전증을 가진 환자는 술전에 내과의사와의 상담을 통해 수술 가능성과 위험도를 알아보아야 하고 위험도가 높은 경우 보존적 보철치료를 시행하거나 수술을 가능한 줄여야 하겠다.

(4) 심장판막 질환과 세균성 심내막염

세균성 심내막염은 alpha-hemolytic Streptococcus viridans와 Staphyococcus, Enterococcus 및 gram negative bacteria등에 의한 감염으로 심내막과 심장판막에 손상을 가져오는 질환으로 bacteremia, fever, splenomegaly, embolism등이 나타나고 치료하지 않으면 사망하게 되는 위험한 질병이다. 변형된 심장 내면의 원인으로 가장 흔한 것이 류마티스열로 인한 승모판(mitral valve)의 결함이고 그 이외에도 인공심장 판막과 선청성 또는 후천성 판막질환과 격막결함 등이 있다. 심내막염을 예방하기 위해 치과 처치를 받거나 임플란트 수술을 받기 전 2시간 전에 amoxicillin 2.0g을 경구로 부여하거나 30분 전에 정맥주사로 투여한다. 페니실린에 알레르기가 있는 경우에는 clindamycin 600mg 또는 cephalexin 2.0g을 술 전 2시간 전에 경구로 투여하거나 clindamycin 600mg 또는 cefazolin 1.0g을 정맥주사로 투여한다. 일반적으로 심내막염의 위험을 가진 환자에서는 임플란트 시술을 피하는 것이 좋으며 심내막염을 이미 앓은 경험이 있거나 재발한 환자에서는 금기증이 된다.

3) 골다공증

골다공증은 골의 양과 질의 감소와 골의 미소구조물의 퇴화 및 골절가능성 증가 등을 특징으로하는 퇴행성 질환이다. 골다공증 환자의 약 85%는 여자이며 여자의 1/3에서 폐경기후에 임상적으로 유의할 만한 골다공증을 보이는 것으로 알려져 있다. 골다공증은 폐경기후에 생기는 postmenopausal osteoporosis와 노년층에 나타나는 senile

osteoporosis등의 1차적 골다공증과 내분비 질환(Hypercortiolismus, hypogonadismus, hyperthyreose등) 또는 영양결핍과 칼슘부족, 운동부족과 약물(steroid, heparin)에 의한 2차적 골다공증과 유전적 질환(osterogenesis imperfecta, Ehlers-Danlos-syndrom, Marfan syndrom등)에 의한 골다공증이 있다.

골다공증에서는 피질골이 얇아지고 골소주가 더 이산적이며 demineralization이 생기게 된다. 골다공증을 예방하거나 치료하는데에는 여성호르몬인 estrogen의 투여와 칼슘의 보충과 적절한 운동이며 골다공증에 있어서의 악골에서의 골변화는 신체의 다른 골변화와 유사한 것으로 알려져 있으나 아직까지 악골에서의 골다공증의 정도와 골다공증의 진단에 쓰이는 척추나 femur에서의 골다공증 정도와의 상관관계는 확실히 알려져 있지 않아 골다공증으로 진단받은 환자에서 꼭 악골에 골다공증이 있다고 말할 수 없다. 임플란트 치료에 있어서 골다공증은 임플란트의 예후에 중요한 영향을 주는 요소이지만 금기증은 아니며 치료계획의 변화를 통해, 즉 식립 임플란트 수의 증가, 임플란트 길이의 증가와 교합압의 조절 등을 통해 성공적으로 시술을 할 수 있다.

최근 보고되고 있는 Biphosphonate induced osteomyelitis가 유발된다라는 사실이 보고되고 있다. 골다공증약으로 사용되고 있는 여러 가지 약물중에서 포사멕스, 악토넬 등 biphosphonate계열의 약물을 지속적으로 투여받는 환자의 경우, 발치나 임플란트 치료, 다양한 잇몸질환 치료로도 골수염이 발생할 수 있으며 골수염치료가 선행되어야 하는 경우도 발생한다. 현재까지 연구된 결과로는 CTx(C-telopeptide)의 혈중농도를 파악하여 임플란트 시술의 여부를 파악하는 것을 추천하고 있다.

다음은 전신질환과 관련하여 임플란트 식립이 곤란하거나 피해야하는 질환에 대해서 언급 드리고자 한다. 다음 사항은 절대적인 금기증이라기 보다는 상대적인 금기증이며 술자의 판단에 따라 식립이 가능함을 보고하는 바이다.

전신질환과 관련하여 임플란트 식립이 곤란한 질환을 확인해 보면 다음과 같다.

① 급성 염증성 호흡기 질환: 폐나 상기도 및 코에 급성 염증성 질환이 있는 경우 시술 중 호흡곤란으로 시술에 장애가 생길 수 있으므로 치료 후 시행한다.

② 신경질환에 의한 운동성 장애: 이러한 경우에는 치료 중 지속적 또는 간헐적으로 두부가 움직이므로 시술에 장애가 많다. 필요한 경우에는 전신마취하에서 시술을 할 수 있다.

③ 부갑상선 기능저하증: 부갑상선 기능저하증이 있으면 칼슘저하로 인한 근육강직이 생기므로 임플란트에 과도한 부하를 줄 수 있다. 호르몬의 약물대체 치료 후에 임플란트를 시술한다. 만약 부갑상선 기능저하로 인한 osteosclerosis가 동반한 경우에는 임플란트 식립을 피한다.

④ 임신: 임신 중에는 임산부 당뇨병이 생길 수 있고 수술에 필요한 국소마취제와 약물이 해로울 수 있으므로 산모와 태아의 건강을 위하여 출산 후로 미룬다.

전신질환과 관련하여 임플란트 식립를 피해야 하는 질환을 확인해 보면 다음과 같다.

① 골대사성 질환: 다음과 같은 골대사성 질환에서는 osteoclast의 활동이 증가되어 골흡수가 과도하거나, 골대사에 필요한 Vitamin D, Calcium, phosphate, 호르몬(여성 호르몬, calcitonin, parathyroid hormone) 대사장애 등으로 골생성 및 골화과정의 부전이 있으므로 임플란트 식립을 하지 않도록 한다.

- 부갑상선 기능항진증
- osteosclerosis를 동반한 부갑상선 기능저하증
- osteomalacia, rachitis
- 심한 osteoporosis(임플란트와 전신질환 참조)
- Paget's disease

② Renal Osteopathy를 동반한 신장기능부전(renal failure): 신장기능부전이 있는 경우 calcitriol부족에 의한

osteomalacia를 유발하고 parathyroid hormone의 과잉으로 osteomalacia가 생기게 된다.

③ Steroid제재로 장기간 치료를 받고 있거나 받은 병력이 있는 경우: 장기간 steroid를 사용하면 골다공증이 발생하고 감염에 대한 저항력이 떨어지며 골내 모세혈관이 쉽게 손상되므로 임플란트 식립이 어려워진다.

④ 치료되지 않았거나 혈당의 조절이 되지 않는 당뇨병과 합병증을 동반한 당뇨병.

⑤ 중증이상의 간질환: 혈액응고과정에 참여하는 응고요소들이 간에서 만들어지므로 간경화와 같은 경우에는 술중 또는 술후 지혈의 어려움이 있을 수 있고 항생제 등의 약물투여에 제한이 있으므로 술전에 자세한 검사와 내과의사의 진단이 필요하다.

⑥ 면역기능저하를 동반한 질환.

⑦ psychologic factor: 환자의 임플라트 치료에 대한 기대치가 과도한 경우나 환자의 정신적 건강상태가 불완전하여 환자 manage와 치료에 어려움이 많은 경우

참고 문헌

- 김여갑, 김영설: 치과의사가 알아야할 전신질환의 실제. 나래출판사,1999.
- 김진: 전신질환자 치과진료의 임상길잡이:"치과의원에 내원하는 전신질환자 이렇게 대처하자". 군자출판사, 2005.
- 강진규: 전신질환자 및 노인장애 환자의 치과치료. 신흥인터내셔날, 2007.
- 대한치과마취과학회 역: 치과진료실에서의 응급처치 6판(Malamed SF: Medical Emergencies in Dental Office 6ed. 2007). 대한나래출판사, 2009.
- 대한치과마취과학회: 치과마취과학 2판. 군자출판사, 2010.
- Ogle OE: Oral Maxillofacial Surgery Clinics of North America 10: 3, Management of medical Problems. W.B. Saunders Co, 1998.

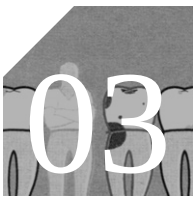

03 치료계획

⊙목 차⊙

1. 치료의 설명과 동의

2. 치료 후 주의사항

1) 임플란트 수술 후 주의사항

2) 임플란트 보철 후 주의사항

1. 치료의 설명과 동의

임플란트 진료 과정에서 치료의 설명과 동의는 중요하며, 설명과 동의서 작성은 별첨 자료를 참고하여 이루어지는 것이 추천된다.

설명과 동의의 필요성은 환자가 본인의 상태나 진료에 대한 정보를 알고자 하는 권리에 부합되며 또한 이러한 치료의 설명 및 동의를 통하여 혹시 발생할 수 있는 환자와 의료진간의 오해나 문제를 예방하는데 많은 도움이 된다. 치료의 설명과 동의에서 중요한 점은 근거에 기초되며 환자가 이해할 수 있는 용어 및 단어를 사용하여 과정이 이루어져야 하고, 인쇄된 정보 이외에 중요한 단어들은 의료진의 친필로 설명되는 것이 권고되며 도식도 그려지는 것이 좋으므로 별첨 자료와 같이 공란을 포함하였으므로 이 부분을 활용함이 바람직하다.

2. 치료 후 주의사항

1) 임플란트 수술 후 주의사항

(1) 투약

항생제 또는 소염, 진통제 투여 시 처방한대로 드십시오. 약을 복용하실 때는 병원에서 처방한대로 드시고, 양치용액은 하루에 두 번 사용하십시오. 약을 드신 후에 속이 쓰리거나 불편한 사항이 있으시면 치과로 연락주시기 바랍니다.

(2) 구강위생

임플란트의 실패는 식립 후 2주가 지나면 현저히 나타나는데 그 원인 중 가장 큰 하나는 잇몸 주변의 창상으로 인해 양치질을 제대로 할 수 없는 이유로 환자들이 약물로 구강을 헹구는 정도만 하고 방치해 놓음으로써 음식물의 치태로 인한 임플란트 주변염증이 치조골의 손실을 급속하게 유발하며 연조직 부착도 제대로 잘 되지 않습니다. 그러므로 임플란트 식립 후 2주 동안 창상에 자극을 주지 않으면서 세균막을 제거하는 치태조절 방법이 필요합니다. 특히 치조점막 위로 임플란트를 노출시켜 식립한 경우는 다음과 같은 2주관리법이 필요합니다. 수술 직후 처음 일주일간은 수술로 인한 상처 부위에 무리한 물리적 자극을 가하지 않는 것이 좋습니다. 또한 칫솔질로 인해 봉합용 실이 걸려 손상을 입을 수 있으니, 수술부위는 칫솔질을 하지 말고, 봉합용 실을 제거한 후부터 조심스럽게 칫솔질 하십시오(봉합용 실은 7~10일 후에 제거함). 하지만, 수술부위에 음식물이나 치태가 쌓이면 초기 염증의 원인이 될 수 있으므로, 수시로 양치액을 이용한 구강세척을 통해 수술부위를 깨끗하게 유지해 주십시오. 수술부위를 제외한 다른 부위는 정상적으로 칫솔질 해도 됩니다.

(3) 식사

식사는 수술하지 않은 부위로 하시되 딱딱한 음식은 피하시고 유동식이나 부드러운 것으로 드십시오. 특히, 쥬스나 물 등 수분을 많이 섭취하십시오.

(4) 출 혈

수술 후 어느 정도의 출혈은 정상적인 것입니다. 출혈이 심한 경우 소독된 솜이나 거즈로 출혈부위를 20분 동안 압박하십시오. 그래도 출혈이 지속될 경우 20분 동안 한 번 더 압박하여 보시고 안 될 경우 연락 주십시오.

(5) 부종

수술 부위는 약간 또는 많이 부어 오를 것입니다. 수술하신 날과 다음날은 얼음찜질을 하시고 3일째부터는 수술부위에 열이 나지 않게 되면 따뜻한 찜질을 해주십시오.

(6) 휴식

수술 후 일주일 동안은 가능하면 무리한 활동은 삼가십시오. 최대한의 휴식과 충분한 수면을 취하십시오.

(7) 흡연 및 음주

빠른 상처의 회복을 위해 담배와 술은 금하십시오. 회복 후에도 흡연은 치료부위에 영향을 줄 수 있습니다.

(8) 상악동 수술 시 코피가 나거나 목에서 피가 올라 올 수도 있습니다. 코를 풀거나 빨대의 사용을 2주일간 피하십시오.

(9) 수술의 성공은 수술 후 처치가 매우 중요합니다. 수술 후 주의사항을 잘 지켜 주십시오.

(10) 만일 약에 대한 부작용이나 의문사항 혹은 문제가 발생하면 연락 주십시오.

2) 임플란트 보철 후 주의사항

(1) 음식물

너무 단단한 음식이나 질긴 음식은 삼가 하셔야 합니다. 이런 종류의 음식은 임플란트에 불리함은 물론, 자연치아의 마모나 파절, 턱관절 질환 등을 유발 시킬 수 있습니다.

(2) 칫솔질

올바른 칫솔질의 중요성은 아무리 강조해도 지나치지 않습니다. 병원에서 환자 개개인께 권해드린 위생기구를 이용하여 임플란트 치아를 관리 하셔야 합니다.

(3) 이물감

일시적으로 이물감이 생길 수 있으며, 점차적으로 적응이 되실 겁니다. 여러 개의 임플란트 보철이 들어 간 경

우 뺨이나 혀가 씹히지 않도록 유의하셔야 합니다.

(4) 정기적인 관리

- 모든 질환이 그러하듯이 임플란트 주위의 질환도 초기에는 증상이 나타나지 않습니다. 그러므로 반드시 3~6개월마다 정기검진을 받으셔야 합니다.
- 사용 중 임플란트가 움직이는 느낌, 시큰거림, 딸각거리는 소리 등이 있을 경우 검사를 필요로 하므로 따로 약속이 없더라도 전화를 주시고 내원하시기 바랍니다.

참고 문헌

- 인폼드 컨센트 (說明과 同意) 김영균 1997 수석문화재단
- 임프란트 치료 동의서 대한치과이식(임프란트)학회
- A patient' s bill of rights american hospital association 1973

04 외과적 수술

⊙목 차⊙

Ⅰ. 수술 기본 가이드라인

Ⅱ. 수술 세부 가이드라인

1. 수술 전 관리
   1) 수술 전날 준비
   2) 수술 당일 준비

2. 수술 준비
   1) 1차 수술 과정 준비
   2) 2차 수술 과정 준비

3. 기본 수술
   1) 수술 원칙 세부 가이드라인
      (1) 발치후 식립시기에 따른 장점과 단점
      (2) 임플란트 식립 위치 결정
      (3) 절개 및 판막 형성
      (4) 임플란트 식립 부위 준비
      (5) 임플란트 식립
      (6) Cover screw 와 healing abutment 장착
      (7) 봉합
   2) 수술 과정 세부 가이드라인
      (1) 1차 수술
         ① 절개
         ② Drilling
         ③ 피판봉합(flap closure)
         ④ 봉 합
      (2) 2차 수술

4. 수술 후 관리
   1) 1차 수술 후 관리
   2) 기구세척 및 소독관리

※ 참고 문헌

Ⅲ. 부가 수술 가이드라인

1. 자가골이식술
2. 동종골, 이종골, 합성골 이식술
3. 골유도재생술
4. 상악동 골이식술

수술 가이드라인

Ⅰ. 수술 기본 가이드라인

1. 수술 전 가이드라인

① 어느 부위에 몇 개의 임플란트를 어떻게 식립할 것인지 설명하고 동의를 구한다.
② 임플란트 식립수술 중 또는 식립 후 발생될 수 있는 상황과 합병증에 대하여 설명하고 수술동의를 받아야 한다.
③ 필요한 경우 예방적 항생제를 투여하거나, 술 후 상태에 적절한 투약을 한다.
④ 위의 내용은 의무기록에 반드시 기록한다.

2. 수술 준비 가이드라인

① 임플란트 시술기구는 멸균소독하여야 한다.
② 식립하는 임플란트의 수술세트 또는 호환되는 세트를 사용 하여야 한다.
③ 속도가 조절되는 임플란트 엔진을 사용하도록 한다.

3. 수술 중 가이드라인

① 수술과정은 임플란트 시스템에 따라 권장하는 과정을 따라 식립하며, 골질이나 골의 상태에 따라 변경할 수 있다.
② 실제 임상에서 수술시 방사선 예측과 골의 상태가 다른 경우 환자에게 설명 후 시술방법을 변경 또는 중단할 수 있다.
③ 임플란트는 골내에 식립하여 뼈에 의해 완전히 둘러 싸이도록 식립하여야 한다.
그렇지 않은 경우 완전히 둘러 싸이도록 골이식을 시행하여야 한다.
④ 임플란트 식립시 하악관등 중요한 해부학적 구조물을 손상시키지 않아야 한다.

4. 수술 후 가이드라인

① 수술 후에는 수술 후 주의사항과 수술에 따른 부종 등 후유증에 대하여 다시 한번 설명한다.
② 술후 치료와 관리를 위한 환자의 가이드라인을 설명한다.
③ 수술 후 감염 등 합병증 발생 시 환자의 행동 가이드라인을 고지한다.

5. 골유도재생술, 골이식술, 골분리술 등 부가수술 시 가이드라인

① 어떠한 이유로 어느 부위에 골이식 등 부가수술이 필요한지 수술 전에 설명한다.
② 이식골을 사용할 때는 이식골의 종류에 대하여 환자에게 고지할 의무가 있다.
③ 수술 후 발생 가능한 후유증과 합병증에 대하여 설명한다.
④ 위의 내용은 의무기록에 반드시 기록하고 환자의 동의를 받는다.

6. 상악동 골이식 수술 시 가이드라인

① 술전에 임상검사, 방사선 검사, 문진 등으로 상악동 병소 유무를 확인한다.
② 어떠한 이유로 상악동 골이식 수술이 필요한지 수술 전에 설명한다.
③ 이식골을 사용할 때는 이식골의 종류에 대하여 환자에게 고지할 의무가 있다.
④ 수술 후 발생 가능한 후유증과 합병증에 대하여 설명한다.
⑤ 위의 내용은 의무기록에 반드시 기록하고 환자의 동의를 받는다.

Ⅱ. 수술 세부 가이드라인

1. 수술 전 관리

임플란트 수술은 매우 정교한 수술과정과 함께 수술 전 준비와 후 처치 및 관리가 매우 중요하다. 임플란트 수술을 위해서 술자 외에 수술조수(sterilized assistant, non-sterilized assistant-circulating assistant)가 필요하다. 수술조수는 수술을 보조하며 수술 전 준비과정에서부터 수술 중, 수술 후 처치 및 관리까지 총괄하여 지원한다.

1) 수술 전 날 준비

(1) 환자 준비

① 환자의 전신적인 건강상태를 확인(전신질환에 대한 조사결과 재확인)

② 구강 내 점검: 잔존치의 치태조절, 치석제거, 치아우식증치료 등의 완료 여부 확인

③ 수술 전 투약: 당뇨, 혈압, 심장질환 등으로 인해 지속적으로 치료중인 환자의 복용약을 확인하여 술 전에 복용 및 금지 여부를 점검해야 하며, 기타 감염의 위험이 있는 환자의 경우는 항생제 투약 여부를 미리 점검한다. 또한 예민한 환자에 있어서 안정을 목적으로 진정제를 투여하기도 한다. 건강한 사람은 술 전 투약을 생략하는 것이 일반적이다.

④ 환자안정을 위한 가이드라인: 가급적 남성은 수염을 깎도록 하고 여성은 화장을 하지 않은채 내원하도록 지시한다. 가급적 귀중품 등은 소지하지 않도록 하며, 보호자와 동반하도록 권한다. 간략한 수술의 과정 및 소요 시간을 알려준다.

(2) 수술관련 준비사항

아래 품목들의 수량, 소독 및 멸균상태, 작동여부를 미리 확인한다.

① **드레이프 (draps)**

- 대 4개(150×130cm)
- 중 1개(100×80cm)
- 수술가운 3벌
- 멸균된 수건 3장
- 대공 1장
- 멸균장갑(surgical gloves)
- 수술등 손잡이 덮개(또는 멸균된 비닐)
- 핸드피스용 덮개(또는 스타키넷)
- 수술엔진용 덮개(motor용 sleeve)

※ 소독 방포 크기는 사용자에 따라 달라질 수 있다.

② **기구류**

- 수술기구 세트: 치경(Dental mirror), Cotton plier, Tissue forcep, 미네소타(Minnesota) retractor, 골막기자(Periosteal elevator), 치주낭탐침(Periodontal pocket probe), 마취주사기(Anesthetic syringe), Blade holder, Back-action chisel, Bone rongeur, 지혈겸자(Hemostat), Universal curette, 외과용소파기(Surgical curette), Needle holder, Dean scissors
- Fixture installation kit
- Towel clamp(small, large)
- 종지(Metal bowl-지름 12cm)
- 세척기구(Irrigation equipment 및 IV용 pole)
- 상악동 거상술을 동시에 실시할 경우: 상악동거상기구세트(Sinus elevation kit- Bone carrier, Titanium plugger, Titanium sinus elevator), chisel 과 mallet

③ **장비류**

- Mayo stand
- 수술기구 테이블(Instrument table- Dressing cart)
- 임플란트 용 핸드피스
- 임플란트 드릴기구 (Implant drilling equipment)
- 흡인기구(Suction equipment-비상으로 potable suction비치)
- 방사선 촬영장비
- 혈압계

④ **임플란트 재료(Implant materials)**

- 식립 할 임플란트의 준비

⑤ **기타재료**

- 마취바늘(Anesthetic needle)
- 리도카인 앰플(Lidocaine ampule)
- 0.1%~0.5% chlorhexidine(구강세척용)
- 4% chlorhexidine(cotton ball이용)
- Povidone Iodine(cotton ball이용)
- 세척용 주사기(Irrigation syringe-50cc)
- 멸균식염수(또는, 멸균증류수)
- 소독용 용액(70% 소독용 알코올, 하이크로 에스, Tego, Virkon 등)
- 봉합재료(Suture materials-black silk 4-0, Vicryl 4-0, Dafilon 4-0 등)
- 수술용 칼(Scalpel blade -No.12, 15, 12D, 15C)
- 4×4, 2×2 거즈

⑥ **스크럽 준비 (Staff scrub preparation)**

- 수술모자, 마스크, 신발덮개, 보안경(Eye protector)
- 외과적 손닦이 용액(Sterile scrub brush with soap)

⑦ **진단자료**

- 환자진료기록부(Patient chart)
- 진단영상(치근단 방사선영상, 파노라마 방사선영상, 전산화단층 영상 등)
- Surgical stent(수술 시작 24시간 전에 0.2% chlorhexidine에 담가둔다)
- Photo mirror, Lip retractor

2) 수술 당일 준비

수술 전 수술 관련 정보 수집을 위해 환자의 진료 기록부, 촬영한 진단 영상을 준비한다. 수술 시작 전에 Surgical stent, Lidocaine, Photo mirror, Retractor는 소독 용액에 담가두거나 다른 멸균방법으로 준비할 수도 있다.

(1) 수술실 관리

수술실은 병원 내의 다른 진료실과 격리되어야 하며 사람들의 왕래가 적은 곳으로 수술 중에는 왕래가 통제되어야 한다. 수술실 및 출입구에 출입을 통제하는 내용의 안내 표지판을 설치하도록 한다. 입실하는 모든 사람이 수술모자, 마스크, 신발덮개를 착용해야 한다. 수술복(scrub suit)은 상의를 하의 안으로 넣어 묶어준다.

Work table, 무영등, 의자, 진료의자, View box, IV용 pole을 70% 소독용 알코올(또는 기타 소독용액)로 닦는다.

혈압계, Portable suction을 수술실 내 비치한다.

(2) 수술 준비 과정

수술 조수는 수술실 소독에서부터 수술 준비 과정을 총괄 담당하며, 이 과정에서 수술복을 입고, 수술모자, 마스크, 신발덮개, 수술용 멸균장갑을 착용한 후 수술기구 및 물품준비를 한다.

① **수술기구 테이블 (Instrument table)**

- 준비물품
  - —린넨류(대 4개, 중 1개, 수술 가운 3 벌, 멸균 수건 3장, 대공 1장)
  - —수술기구 세트
  - —수술등 손잡이용 멸균덮개 또는 멸균된 포
  - —핸드피스용 멸균덮개 또는 스타키넷
  - —수술엔진용 멸균덮개 또는 소독된 비닐
  - —금속흡입팁(Metal suction tip-Surgery용) 과 흡입관(Suction tube)
  - —세척기구세트 (Irrigaton equipment set)
  - —임플란트용 핸드피스

—4×4 거즈
—수술용 멸균장갑

• 준비과정
—린넨(대) 1개를 수술기구 테이블위에 덮고, 멸균상태를 유지하기 위하여 벽으로부터 5cm 이상의 간격을 유지한다.
—소독된 린넨을 덮은 수술기구 테이블에 나머지 물품들을 나열한다. 수술가운과 멸균수건은 수술팀이 손 스크럽(외과적 손닦기)을 마친 후 이용할 수 있도록 수술실 출입구 가까운 위치에 준비한다.

② Mayo stand

• 준비물품
—임플란트 기구세트
—수술기구
—Towel clamp(small, large)
—종지(metal bowl)
—수술용 칼 (Scalpel blade-No. 12, 15)
—봉합재료 (Suture material-Black 4-0, Vicryl 4-0 등)
—마취바늘과 리도카인 앰플 (Anesthetic needle, lidocaine ampule)

• 준비과정
—Mayo stand에 린넨(중) 1개를 덮고, 밑으로 떨어뜨려진 천은 towel clamp로 집어준다.
—수술보조자가 Mayo stand위에 준비물품을 떨어뜨려주면 용도별로 기구를 나열한다.
—Guide pin과 Cover screw driver는 폐로 흡인되는 사고를 예방하기 위해서 멸균된 실로 꿰어 놓는다.
—4×4 거즈는 멸균 식염수에 적셔 놓는다.
—모터에 연결하여 생리식염수를 이용시에는 핸드피스에 세척 연결 tube를 끼운 후 멸균 비닐을 핸드피스 앞쪽에 테잎이나 고무줄로 고정한다. 생리식염수 bag에 irrigation line를 연결하고 모터의 세척(irrigation)량을 적절히 조절한다.

③ Work table

• 준비물품
—임플란트 재료
—0.1%~0.5% chlorhexidine(구강세척용)
—멸균 식염수
—세척용 기구세트 (Irrigation equipment 및 cuff & sterilized saline bag)
—70% Alcohol sponge
—상악동 거상술과 동시 실시할 경우:
상악동거상기구세트(Titanium sinus elevator, Titanium plugger, Titanium Bone Carrier, Chisel 및 Mallet)

④ **장비 드레이프 (Drapes)**

- 수술기구테이블에 놓여진 착탈 가능한 멸균 손잡이를 무영등 손잡이 연결부위에 장착한다. 또는 멸균된 비닐을 이용하여 손잡이 부분을 감싸 두기도 한다.
- 임플란트용 모터 드레이프(drape): 수술보조자로부터 멸균된 비닐을 전달받아 수술용 엔진의 작동 부분을 감싸고 멸균 테이프으로 고정시킨다.

(3) 환자 안내 및 점검

① **환자복장**

입실하기 전에 환의로 갈아 입고 수술모자, 수술실 슬리퍼나 신발덮개를 착용한다.

② **활력징후 검사**

③ **구강 내 수술부위 마취**

④ **구강 내 · 외 소독**

- 구강 내: 마취 후 구강내 소독을 위해 0.1~02% chlorhexidine을 이용하여 30초간 구강 세척시킨다.
- 구강 외: 10% povidone iodine cotton ball 또는 4% chlorhexidine cotton ball로 입술에서부터 나선형으로 도포한 후 멸균 거즈로 닦아낸다.

⑤ **환자드레이프 (Drapes)**

- 중공으로 얼굴부위를 덮고 환자가 편한 자세를 취하도록 한다.
- 멸균된 린넨(대)으로 먼저 환자의 어깨에서 발까지 덮고 unit chair의 arm부분과 suction부분을 덮는다.

⑥ **수술 중 주의사항 설명**

- 수술 중 소독포 위로 손을 올리지 말 것.
- 소독한 얼굴에 손대지 말 것.
- 불편하거나 아픔이 있을 시 손을 들어 표시할 것.

(4) 술자 준비

① **손 소독**

수술에 참여하는 모든 수술팀들의 손의 청결 상태를 점검한다.(손톱은 짧게 유지하고, 모든 보석류는 제거하며, 손에 개방상처가 있으면 근무를 바꾸거나 장갑을 사용하여 감염물질과의 접촉을 피한다)

- 1단계: 흐르는 물에 손과 팔을 적신다.
- 2단계: 수술전용 스크럽 솔로 손톱 밑부터 팔꿈치까지 세척한다.
- 3단계: 손끝을 위로하여 팔꿈치까지 흐르는 물로 수세한다.

• 4-1단계: 멸균수건 모서리를 이용하여 손가락 사이사이를 닦는다.

• 4-2단계: 멸균수건을 반을 접어 손목에서 팔꿈치까지 닦아준다. 반대쪽도 같은 방법으로 닦아준다.

• 5단계: 손소독 후에는 손끝을 항상 위로 유지한다.

※ 손 소독제 종류와 사용법

손 소독제 종류와 사용법

손 소독제종류	성분	사용방법	비고
비누	계면활성제	10~15초간 마찰해서 건조	물 사용
Microshield	4% Chlorhexidine gluconate	손 씻기:10~15초간 마찰 스크럽:120초 이상 솔질	5ml, 물 사용
Hibiclen	4%Chlorhexidine gluconate	손 씻기:10~15초간 마찰 스크럽:120초 이상 솔질	5ml, 물 사용
Betadine	Iodine(100g중 0.9g포함)	스크럽:120초 이상 솔질	물 사용 주로 수술 전 손씻기에 사용
Avagard	0.5% Chlorhexidine gluconate + 70% ethyl alcohol	손 씻기:10~15초간 마찰 스크럽:120초 이상 마찰	물 없이 사용
H-tine G	0.5% Chlorhexidine gluconate + 70% isoprophyl alcohol	10~15초간 마찰해서 건조	물 없이 사용
CleanN fresh	62% ethyl alcohol	10~15초간 마찰해서 건조	물 없이 사용 손에 단백물질 오염시 효과저하, 높은 온도나 불꽃에서 멀리 떨어진 곳에서 손 마찰 시행, 보관시 화재조심 눈에 들어가지 않도록 주의 필요*

*참고 문헌: 임상적용을 위한 감염관리가이드라인서, 서울대학교치과병원 2005

② **멸균 가운착용**

• 수술조수(sterilized assistant)

—손 소독을 한다.

—멸균 가운의 안쪽 어깨부분을 잡아 소매에 팔을 넣고 가운을 펼친다.

—멸균수술장갑을 착용한다.

—허리끈의 실마리를 towel clamp를 이용하여 포에 고정시킨 후 한바퀴 돌아 허리끈을 묶는다.

—가운의 목 끈은 수술보조자(non-sterilized assistant)에게 넘긴다. 수술보조자가 받아서 조심스럽게 묶어준다.

※ 일반적으로 멸균가운을 착용한 후에는 멸균되지 않은 것과 접촉을 절대적으로 피하고 손은 허리 아래로 향하지 않도록 주의하며, 시야에서 벗어나면 오염 된 것으로 간주한다.

• 술자 및 그 외 수술팀원

멸균상태가 완료된 수술조수가 다른 수술팀들의 가운과 수술장갑 착용을 돕는다. 가운의 목 끈은 수술보조자가 넘겨 받아 조심스럽게 묶어준다.

—1단계: 가운 어깨부분을 잡아 상대방이 팔을 넣어 착용한다.

—2단계: 멸균장갑의 착용을 돕는다.

—3단계: 허리끈의 실마리를 멸균상태의 수술조수가 잡아주면 술자가 한바퀴 돌아 스스로 허리끈을 묶어 고정한다.

③ **멸균장갑 착용**

- 혼자서 멸균장갑 끼기(self wearing)
  - 1단계: 멸균된 장갑준비
  - 2단계: 오른손으로 왼쪽 장갑의 접혀진 목부분(피부에 접촉하는 부분)을 잡아 왼손에 착용한다.
  - 3단계: 장갑을 착용한 왼손으로 오른쪽 장갑의 접혀진 목부분의 표면을 잡아 오른손에 착용한다. 끝까지 당겨 착용한다.
  - 4단계: 장갑을 착용한 오른손으로 왼쪽 장갑을 전 단계와 같이 잡아 소매를 덮어줄 수 있도록 당겨 착용한다.
  - 5단계: 손끝은 항상 위로 향하게 한다.
  - 6단계: 생리식염수를 적신 거즈로 파우더를 제거한다.
- 수술조수가 도와서 멸균장갑 끼기(wearing by assistant)
  - 1단계: 수술조수가 양손으로 오른쪽 장갑을 벌려 술자의 오른손에 착용하도록 도와준다. 이때 술자의 엄지 손가락이 술자를 향하도록 한다.
  - 2단계: 장갑이 소매를 덮을 수 있도록 끌어 올려준다.
  - 3단계: 왼쪽도 같은 방법으로 시행한다.

2. 수술 준비

각 임플란트 시스템을 생산 및 개발하는 회사에 따른 권장 방법을 참고하여 시술하는 것을 원칙으로 하며 다음과 같이 기술된 내용은 원론적인 수술과정에 대한 기본적인 설명으로 기술하였음을 고지하는 바이다.

1) 1차 수술 과정 준비

Drilling 술식은 Brånemark 임플란트를 식립할 때의 순서로 설명하였으며 타 시스템 사용시에는 제작사의 설명에 따른다.

(1) 외과적 절개 및 판막 거상(surgical incision & flap reflection)

절개선의 범위를 정하기 전에 미리 준비된 surgical stent를 멸균식염수로 씻은 후 술자에게 전달한다.

(2) Drilling 술식

① 모든 드릴류는 규격을 확인한 후 술자에게 전달한다.

② 건네받은 드릴의 규격을 다시 한번 확인 한 후 핸드피스에 연결하여 장착여부를 확인한다.

③ Drilling시 주수 및 세척(irrigation)을 해줌으로써 윤활작용과 bone chip을 제거시켜 시야 확보 및 열에 의한 뼈 손상을 방지한다.

④ Drilling 과정 및 모터의 속도 조정

- Guide drill: Surgical stent를 장착한 후 guide drill로 치밀골을 뚫는다. 이는 치밀골의 두께와 질을 감지해 내고 임플란트의 식립위치를 판정하는 단계이다. 세척시 stent로 인해 세척액이 잘 도달되지 않으므로 stent 밑으로 세척을 해주어야 한다(고속).
- 2mm twist drill: 기울기에 유의하면서 구치부에서는 대합치의 기능교두, 전치부에서는 하악 전치의 incisal tip을 향하게 하여 full depth drilling을 시행 할 때 깊은 부위까지 세척액이 도달하도록 한다. 이때는 세척 용액과 출혈 등으로 드릴의 눈금이 잘 보이지 않기 때문에 drilling 전에 눈금확인을 한다. 이때, guide pin(2mm hole)을 꽂아 기울기나 간격을 파악하는 단계를 거친다(고속).
- Pilot drill: 2mm hole을 3mm로 넓혀주는 역할을 한다(고속).
- 3mm twist drill: 3mm twist drill은 최종 드릴로 임플란트식립과 치유과정에서도 많은 영향을 주므로 드릴에서의 변화를 주어서는 안된다. Guide pin(3mm hole)을 꽂아 기울기와 간격을 확인한다. 3mm drilling이 끝난 후 depth gauge로 hole의 깊이를 확인하는 단계를 거친다(고속).
- Countersink: 인공치근(fixture)의 shoulder를 형성해 주는 과정으로 과도하게 시행하면 초기고정에 좋지 못하다(고속, 때론 저속으로 drilling하는 경우도 있다).
- Screw tapping 술식: Tapping은 식립부에 나사홈을 형성하여 인공치근(fixture)의 식립이 용이하도록 하는 단계이다. Depth gauge로 미리 방향을 확인하면서 시행하게 된다(self tapping fixture를 사용시에는 이 단계를 생략하는 경우도 있다. 저속).

(3) 인공치근 식립 (fixture Installation)

① **Brånemark 임플란트 식립할 때의 순서**

- 1단계: 인공치근 케이스(fixture package)를 개방하기 전 규격을 재확인한 후 수술보조자가 Mayo Stand위에 오염되지 않도록 주의하면서 개방해 준다.
- 2단계: 개방된 안쪽 인공치근(fixture)의 뚜껑을 연다.
- 3단계: 식립전에 depth gauge로 방향을 최종 확인한다.
- 4단계: 핸드피스(handpiece)에 implant driver를 연결한다.
- 5단계: Implant driver에 가볍게 힘을 주면서 인공치근(fixture)를 정확히 끼워 떨어지거나 공기중에 오염되지 않도록 fixture cover를 덮은 채 술자에게 전달한다.
- 6단계: 인공치근 식립시 모터속도(저속)와 그에 따른 torque수치(20, 30, 40, 45Ncm)가 매우 중요하므로 철저히 확인한다. 이때 식염수 주수 및 세척(saline irrigation)을 해준다.
- 7단계: 식립후 manual torque wrench를 이용하여 시계방향으로 조여준다. 이때에도 식염수 주수 및 세척(saline irrigation)을 해준다.

(4) Cover screw 삽입

① Cover screw package를 개방하기 전 규격을 재확인한 후 수술보조자가 Mayo stand 위에 오염되지 않도록 주의하여 개방해 준다.

② Manual cover screw driver로 cover screw를 정확히 삽입하여 술자에게 전달한다.

③ 모터사용시 핸드피스용 cover screw driver에 cover screw를 연결하여 술자에게 전달한다. 모터 속도를

cover screw speed(20Ncm)로 바꿔준다.

④ 잠겨진 cover screw는 수동 driver로 다시 한번 잠궈주고, 구강 내에 풀리지 않는 경우를 예방하기 위하여 시계 반대 방향으로 살짝 풀었다가 다시 가볍게 잠궈준다.

(5) 봉합(수술과정 세부 가이드라인에서 언급)

(6) 1차수술(1st stage surgery)후 처치

① 멸균식염수로 세척(irrigation)한 후 식염수 적신 거즈를 지혈을 위해 1~2시간 정도 가볍게 물린다(치주조직 재생유도술과 병행한 경우는 제외).

② 상악동 거상술과 동시에 시술한 경우에는 출혈과 종창이 일반적으로 더 예상되므로 해당 부위 안면에 압박 드레싱(예: Elatex)을 2일간 실시하는 것이 좋다.

③ 투약 및 주의사항(수술 후 관리에서 다시 언급)

2) 2차 수술 과정 준비

(1) 수술 전 준비사항

① 방사선 검사: 1차 수술시 식립 전 인공치근(fixture)의 골 유착 여부와 치주조직의 상태를 평가한다.

② 수술기구준비: 수술기구세트, 2차수술기구세트(2nd stage surgery kit), 임플란트용 모터와 핸드피스, 고속 핸드피스(high speed handpiece), Bone profiler, 1/2 round bur가 필요하다.

※ 그외 Right angle핸드피스, Cleaning needle, Dissector, Punch & plastic handle, Angle용 driver(hexagon screw driver), Cover screw mill(manual/machine용)

(2) 수술과정

① 인공치근의 노출: 치주낭 탐침(Periodontal pocket probe)을 이용하여 식립된 위치를 추정(방사선 사진상에서 위치 확인)하여 표시한다. Tissue punch로 Cover screw를 노출시키거나 수술용칼(blade)로 절개하여 노출시킨다.

② Cover screw 상부의 연, 경조직 제거: 2R/2L universal curette, 1/2 round bur, Cover screw mill등으로 노출된 cover screw위의 연 · 경조직을 제거한다(Machine용 cover screw mill을 임플란트용 핸드피스에 연결하여 사용하기도 하며, 이때 임플란트 모터는 고속으로 해주며 회전시 식염수로 세척을 해준다).

③ Cover screw 제거: Hexagon screw driver로 cover screw를 제거한다. 구치부나 기구 도달이 어려운 부위는 Right angle용 hexagon screw driver를 이용하여 제거한다.

④ 인공치근(fixture)상부의 연 · 경조직을 제거: 노출된 인공치근 위를 아래와 같은 방법으로 선택하여 연 · 경조직을 제거한다.

- Bone profiler(bone mill): Hexagon screw driver로 bone profiler용 guide를 인공치근(fixture)에 연결하고 핸드피스 헤드에 연결된 bone profiler로 bone profiler용 guide를 덮어 주변의 연조직이나 골조직을 제거한다.
- 고속핸드피스(high speed)용 1/2 round bur: 1/2 round bur로 인공치근 주변의 골조직을 제거한다.

• Cleaning needle, Dissector: 인공치근 주변의 골조직을 제거한다.

⑤ 주위골 조직의 성형술: 고속용 round bur를 이용하여 주변골을 윤곽성형(contouring)해준다.

⑥ Abutment connection: Stainless steel gauge로 healing abutment의 높이를 결정하여 hexagon screw driver(TiN coated)로 해당되는 healing abutment를 연결한다. 구치부나 기구도달이 어려운 부위는 angle에 hexagon screw driver(TiN coated)를 사용하여 연결한다. healing abutment가 driver에서 탈락되어 구강 내에 떨어지는 것을 막기 위해 healing abutment의 hex에 연고를 발라주는 경우도 있다.

⑦ 봉합

3. 기본 수술

1) 수술 원칙 세부 가이드라인

(1) 발치 후 식립 시기에 따른 장점과 단점

① 제1형: 발치 후 즉시 식립

• 장점

—발치와 임플란트 식립을 같은 시기에 진행할 수 있다.

—2,3,4형에 비교하여 발치 후 치료 기간을 줄일 수 있다.

—2,3,4형과 같이 임플란트 주위의 골 결손이 존재하는 경우 동시에 골증대술 시행시 양호한 결과를 얻을 수 있다.

• 단점

—임플란트를 이상적인 위치에 식립하는데 어려움이 따를 수 있다.

—위치에 따라서 임플란트의 초기 안정성에 영향을 줄 수 있다.

—연조직 양의 부족은 긴장이 없는 일차봉합을 어렵게 할 수 있다.

—치은 경계부위의 퇴축현상의 위험도가 증가한다.

—골개조에 대한 예측이 어렵기 때문에 결과가 나빠질 수 있다.

② 제2형: 연조직 치유를 동반한 조기 식립, 발치후 4~8주

• 장점

—3,4형에 비해 발치 후 치료 기간을 줄일 수 있다.

—연조직의 양이 증대되어 긴장이 없는 봉합을 쉽게 획득할 수 있다.

—연조직의 양이 증대되어 연조직에 있어서 심미적인 결과를 가져올 수 있다.

—잔존골의 윤곽이 편평하게 되어 골의 잔존골쪽 골이식이 용이하게 된다.

—2벽 혹은 3벽의 골결손과 같은 임플란트 주위로의 골결손이 존재하는 경우 동시에 골증대술을 시행시 양호한 결과를 가져올 수 있다.

—발치와와 관련된 병적인 문제를 해결 할 수 있다.

• 단점
—2번의 수술이 필요하다.
—식립부위의 형태에 의해서 임플란트 초기 안정성을 위협할 가능성이 있다.

③ **제3형: 부분적 골치유를 동반한 조기 식립, 발치 후 12~16주**

• 장점
—부분적으로 골이 치유되어 임플란트의 안정성을 더욱 더 획득할 수 있다.
—연조직의 양이 증대되어 긴장이 없는 봉합을 쉽게 획득할 수 있다.
—연조직의 양이 증대되어 연조직에 있어서 심미적인 결과를 가져올 수 있다.
—잔존골의 윤곽이 편평하게 되어 골의 잔존골쪽 골이식이 용이하게 된다.
—2벽 혹은 3벽의 골결손과 같은 임플란트 주위로의 골결손이 존재하는 경우 동시에 골증대술을 시행시 양호한 결과를 가져올 수 있다.
—발치와와 관련된 병적인 문제를 해결 할 수 있다.
• 단점
—2번의 수술이 필요하다.
—1형과 2형에 비교하여 발치 후 치료기간이 길어진다.
—발치와의 벽이 어느 정도 흡수된 양상을 보인다.
—수평적으로 골흡수가 증가한 경우 임플란트를 위치시키는 골의 양이 제한될 수 있다.

④ **제4형: 만기 식립, 발치후 6개월 이상 경과 후**

• 장점
—부분적으로 골이 치유되어 임플란트의 안정성을 더욱 더 획득할 수 있다.
—연조직의 양이 증대되어 긴장이 없는 봉합을 쉽게 획득할 수 있다.
—연조직의 양이 증대되어 연조직에 있어서 심미적인 결과를 가져올 수 있다.
—발치와와 관련된 병적인 문제를 해결 할 수 있다.
• 단점
—2번의 수술이 필요하다.
—1형과 2형 3형에 비교하여 발치후 치료기간이 길어진다.
—발치와의 벽이 많은 양으로 흡수된 양상을 보인다.
—골흡수량이 증가한 경우가 많아지므로 임플란트가 식립되는 부위의 골량이 제한될 수 있다.

(2) 임플란트 식립 위치 결정

• 해부학적으로 안전한 잔존 치조골의 폭과 길이를 고려
• 보철적으로 유리한 위치에 식립
• Surgical stent(template guided) 또는 추적장치(navigation system)를 사용하여 설정
• 임플란트 식립 부위와 대합치와의 관계 평가하여 임플란트의 수직적 위치, 협설측 위치를 결정

① **임플란트 근원심측 위치**

- 임플란트 시스템과 주변 치조골 상태에 따라 변경될 수 있음
- 일반적으로 임플란트 shoulder와 인접치와의 거리가 최소한 1.5mm가 되도록 설정
- 인접 임플란트 shoulder와 거리가 최소한 3mm가 되도록 설정

② **임플란트 협설측 위치**

- 협측과 구개측에 존재하는 임플란트 인공치근의 외측 피질골이 최소한 1mm 두께를 지녀야 안정적인 연/경조직 형태를 얻음
- 협측 또는 구개측 피질골량이 1mm 이하일 경우 골증강술을 시행하는 것이 추천됨
- 나사형태(Screw-type) 보철물이 사용 가능하게끔 식립에 유의해야 함

③ **임플란트 수직적 위치**

- 임플란트 시스템과 임플란트 형태/디자인에 따라 다르게 적용
- 표면 처리 방식, 임플란트 나사 높이와 간격, 초기 고정 얻기 위한 임플란트 형태, 임플란트-주위 치조골 흡수를 방지하기 위한 연결방식 등 여러 가지 요소에 따라 수직적 위치가 적용될 수 있음

(3) 절개 및 판막 형성

- 부착 치은의 폭과, 골유도재생술 여부 등에 따라 절개 방법이 적용
- 치조정 절개: 치조제 정상을 따라 절개하여 술 후 판막의 설측과 협측에서 적절한 혈류공급을 얻을 수 있음
- 설측 절개: 임플란트 인공치근(fixture) 지름만큼 설측으로 이동하여 절개, 설측 판막 거상 불필요함
- 수직 이완 절개: 골증강술 필요시, 또는 시야 확보 위해 시행
- 사선 절개: 절개방향을 구개측에서 협측으로 비스듬하게 가하여 절개
- 전정부 절개: 부착 치은의 폭이 적은 경우 치은-치조경계의 3~4mm 하방에 절개하여 일차봉합에 유리하나 출혈과 종창이 비교적 많이 발생함

(4) 임플란트 식립 부위 준비

- 임플란트 시스템에 따라 사용되는 bur의 종류와 직경이 다를 수 있음. 다음은 일반적인 수술과정을 기술함.
- 주요 원칙으로는 (1) 손상을 최소화한 골삭제 (2) 생체적합한 임플란트 표면과 골의 긴밀한 접촉 (3) 치유과정 동안 임플란트-골 계면에 미세 움직임 방지 (4) 주위 경조직에 과도한 열/기계적 외상 방지(골삭제시 충분한 냉각) 등이 있다.

① **치조골 정리**

- 연조직 제거, 평평한 골 표면 형성 위해 round bur로 날카롭거나 얇은 골 삭제 및 정리(최대 800rpm, 세척하에서 시행).

② **임플란트 식립 부위 골면에 표기**

- Surgical stent를 사용하여 설정된 부위에 round bur/guide drill로 치밀골만을 뚫음.
- 치밀골의 두께와 질을 평가함(최대 800rpm, 세척하에서 시행).

③ **임플란트 축 결정**

- 지름 2mm의 twist drill로 기울기에 유의하여 약 6mm 정도의 깊이로 drilling 시행함.
- 잔존 치조골량과 골질에 따라 달라질 수 있으며, 일반적으로 구치부의 경우 대합치의 기능교두, 전치부의 경우 하악 전치의 incisal tip을 향하게 하여 기울기를 설정함(최대 800rpm, 세척하에서 시행).
- 2mm 직경의 guide pin을 꽂아 임플란트의 축, 대합치와의 관계를 평가함.
- 기울기 조정 필요 시 round bur 혹은 side cutting bur를 이용하여 원하는 방향의 피질골을 삭제함(최대 800rpm, 세척하에서 시행).

④ **인공치근 직경 준비(implant bed preparation)**

- System에 따라 골질과 골량의 맞는 임플란트의 지름과 길이를 결정함.
- System 제조사의 지시에 따라 임플란트 식립 부위 확장. 상하 방향으로만 drilling함.
- drilling과정 순서를 모두 따르며, 과정마다 guide pin을 꽂아 임플란트 축/깊이 확인
- 최종 폭경 드릴을 사용하는 단계가 임플란트 초기 고정에 매우 중요하므로 일정한 압력과 방향유지가 필요함.

⑤ **골질에 따른 준비(fine implant bed preparation)**

- 임플란트 형태/직경 또는 골질에 따라 필요시 피질골 부위에 countersink bur를 사용하여 인공치근의 shoulder를 형성함(최대 400rpm, 세척하에서 시행, system에 따라 불필요하기도 함).
- 치밀골의 경우 tapping으로 식립부에 미리 나사홈을 형성하여 인공치근 식립이 용이하도록 함(최대 15rpm, 세척하에서 시행).
- Self-tapping fixture 사용 시 이 단계를 생략 가능함.
- Screw-tapping 시 미는 힘을 사용하지 않고 drilling 시와 동일한 각도와 수직압으로 tapping함.

(5) 임플란트 식립

① 식립 전에 depth gauge로 방향을 최종 확인함.
② 인공치근이 오염되지 않도록 식립 직전에 포장을 개봉함.
③ 제조사 지시에 따라 드릴 또는 hand ratchet에 mount를 연결하여 인공치근을 끼움.
④ 최종 drilling 또는 tapping 후 식립부에 혈액을 씻어내지 말고 즉시 인공치근 식립함.
⑤ 준비된 식립부에 원하는 기울기로 인공치근을 식립 (max 35rpm, no irrigation)
⑥ 인공치근의 처리된 표면이 골 내 매식되도록 식립
⑦ 식립 후 식염수세척 시행
⑧ Mount 제거

(6) Cover screw 또는 Healing abutment 장착

① System과 submerge/nonsubmerge type에 따라 선택

② 인공치근에 적합한 cover screw 규격을 확인

③ 연조직의 두께와 보철에 적합한 연조직 형태를 고려하여 cover screw의 높이/형태 결정

(7) 봉합

① 단일 임플란트 식립시 일반적으로 근심과 원심측에 단순 봉합으로 일차봉합 얻음.

② 일반적으로 nylon 4~0 또는 polyamide acid 봉합사를 사용함.

2) 수술 과정 세부 가이드라인

(1) 1차 수술

① **절개**

- 전정부 절개(vestibular incision)

  부착 치은의 폭이 적은 경우 이 방법을 이용할 수 있다. 보통 치은-치조경계의 3~4mm하방(치조정에서 협측을 10mm정도)에 절개선을 설정한다. 입술을 당기면서 우선 점막을 절개하고, 그 후 근육층을, 그리고 최종적으로 골막을 절개한다. 이 때 칼날을 골에 밀착시켜 골막을 절개해야 판막을 깨끗하게 거상시킬 수 있다. 이 방법의 장점은 부착치은의 소실이 적고, 협측 점막이 어느 정도는 탄력적이기 때문에 일차봉합이 용이하다는 것이다. 또한 그에 따라 cover screw가 노출될 가능성도 줄어든다. 이것이 상당한 큰 장점인데, 왜냐하면 일차봉합이 되지 않았다거나, cover screw가 노출되어도 문제없이 치유가 되는 경우가 대부분이지만, 그러한 경우에는 어쨌든 신경이 쓰이게 되기 때문이다. 단점으로 치조정 절개(crestal incision)를 가했을때 보다 출혈이 많고, 또 가동성인 조직에 절개를 가하는 것이기 때문에 정확히 하는 것이 어렵고, 치조정에서 협측으로 혈류가 와야 되므로 치유가 보다 늦다는 것이 있겠다. 그리고 치조제의 증강을 위해 차폐막이나 이식재를 이용한 경우 봉합시 주의하지 않으면 창상이 개방될 수 있다.

- 치조정 절개(crestal incision)

  이 술식은 단순히 치조제 정상을 따라 수술부위에 걸쳐 절개를 연장하는 것이다. 시야가 충분하도록 거상시켜야 하며 이를 위해 치조정 절개의 양끝에서 수직절개를 가하면 된다. 이러한 방법은 치조제의 상태가 좋고 각화치은의 양이 충분할 때 많이 사용한다. 이 경우에는 부착 치은 상에서 절개가 시행되므로 수술용 칼(blade)의 조작이 쉽고, 봉합도 보다 용이하다. 또한 시술시 출혈도 적게 되며 술 후 부종도 적다.

- 설측 절개(lingual incision)

  설측 절개는 치조정 절개와 거의 유사한 방법으로 시행한다. 이 경우에는 치조정 절개보다 설측으로 매식체의 지름만큼 이동하여 날을 수직으로 골에 밀착하여 절개를 가한다. 이러한 절개법의 장점은 설측에서는 판막을 거상하지 않아도 된다는 것이므로 상당히 편하게 수술을 시행할 수 있다. 주의할 점은 절개선을 매식체 지름만큼 충분히 설측에 주어야한다는 것이다. 이 점이 지켜지지 않았을 경우에는 drilling하다가

다시 설측 판막을 거상해야할 수 있다. 또한 주의할 것은 절개선은 언제나 부착치은 상에 주어야 한다는 것이다. 이를 지키지 않고 점막에 절개선이 가할 경우에는 봉합하기 힘들고, 출혈이 심해 시야 확보가 어렵고, 또한 설신경에도 손상을 줄 수 있다.

• 사선 절개(beveled incision,overlapped flap)

이 경우에는 치조정 절개나 설측 절개에서와 같이 골까지 수직으로 절개를 하는 것이 아니라 절개방향을 구개측(또는 설측)에서 협측으로 비스듬하게 가하는 것이다. 이 경우에는 수술 후 양쪽 판막을 봉합할 때 butt end가 아니라 판막이 사선으로 형성된 절개선을 따라 겹쳐지게 된다. 이것은 단순한 수술이 아니라 어느 정도의 이식이 필요하다고 판단될 때 사용하도록 한다. 예를 들자면 협측의 골열개(dehiscence)등의 골 결손이 있어 골이식 등 치조제 증강술식을 시행할 예정일 때이다. 보통 이러한 경우는 절개선도 치조정보다 설(구개)측에 형성하게 되며, 날의 각은 판막이 겹치기를 원하는 만큼 시행한다.

또한 상악 전치부의 경우, 상당량의 증강을 시행할 예정이라면 구개측에서는 부분층 판막을 형성할 시, 치조정에서부터 전층판막을 형성하여 상당량의 판막이 겹치도록 할 수 있다. 그리고 이 술식에서 일차봉합 외 부가적으로 얻어지는 이점이라면, 판막이 완전히 겹쳐지지 않아 상피가 없는 부분에 상피화가 진행되면서 각화조직이 증가되는 것이 있다.

• 치간 유두의 처치

심미적인 수복을 위해서는 치간유두의 유지는 필수적이다. 물론 치간유두의 위축이 심하여 외과적으로 이를 회복해 주는 것이 불가능한 경우도 있다. 그러나 가능한 그 형태를 유지할 수 있도록 1차 수술 시부터 주의해야 할 것이다. 치간유두의 위치와 구조에 유의해야 한다. 치아가 상실되면 얇은 중격골은 사라지고 구개측에서부터 순측 골판의 치근단까지 경사지는 양상으로 골개조가 일어나게 된다. 그에 따라 치간유두는 건강한 인접치보다 위축된다. 또한 유두의 높이는 상실치와 치간접촉의 상실에 의해서 영향을 받는다. 가철성 보철물이 치간유두의 소실과 치은조직의 치근단 이동을 야기한다. 따라서 치간유두가 이상적인 높이를 가지는 경우는 드물고 치근단 쪽으로 내려간 경우가 더 많다.

연조직 위축을 최소화하고 최상의 치간유두를 유지하기 위해 여러 가지 방법들이 고안되었다. 근심과 원심의 유두가 이상적인 위치에 있다면 이를 건전하게 남겨두고 인접한 순측 수직 이완절개와 치조정상 절개가 만나도록 형성한다.

유두가 이미 위축되었다면 치조정상 절개를 치아의 구개측면으로 형성하고 인접치의 치간부위는 열개 내 절개를 시행한다. 즉, 유두는 점막골막 순측 피판에 포함하여 거상시킨다. 수술 후 유두는 원래의 외형을 회복하기 위해 수산화인회석(hydroxyapatite)이나 결합조직 이식을 시행할 수도 있다.

또한 이러한 경우 위에서 설명한 것과 같이 순측으로 거상되는 조직의 양을 증가시키기 위해 각 인접치의 설측 융기로부터 형성될 수 있다.

② **Drilling**

각 임플란트시스템에 따른 표준권장 가이드라인에 따라 식립하는 것으로 원칙으로 한다.

다음에 기록된 내용은 임플란트시스템 중 external hexa형태의 임플란트 식립할 때 사용하는 원칙이다.

▶ Drilling의 일반적 원칙

• 주요원칙

—임플란트의 초기 고정을 얻기 위해서는 손상을 최소화한(atraumatic) 골 삭제, 생체적합한 임플란트 표면과 생체골(living bone)과의 긴밀한 접촉, 그리고 치유과정 동안 interface의 미세이동(micromovement)이 없을 것이 요구된다. 이를 위해서는 주위 경조직에 열이나 기계적 외상을 제한하는 것이 필수적이다.

—발생되는 열은 냉각수, 드릴 사용시 제거되는 골의 양, 골와동의 형성시간 등과 깊은 관련이 있다.

—골에 발생하는 열은 각 드릴이 삭제하는 골의 양과 직접적으로 관련이 있다. 3mm 드릴은 2mm 드릴보다 많은 열을 발생시킨다.

—핸드피스에 가해지는 압력이 적절할 때, 345~2900 rpm사이의 드릴 속도는 온도에 영향을 주지 않는다. 속도와 압력의 증가가 골을 효과적으로 삭제하게 하고 열도 조금 발생하게 된다.

• Guide drill

—인공치근 부위를 표시하는데 이용된다.

—피질골의 두께와 밀도를 알아볼 수 있다.

—상하운동(up-and-down motion)을 이용한다.

—Depth gauge의 width indicator end를 이용하면 인공치근 사이의 거리를 표시하는데 참조할 수 있다.

• 2.0 mm twist drill

—인공치근 식립부위를 넓히는데 이용한다.

—방향이 올바로 들어가고 있는지 평가하기 위해 direction indicator를 넣어 볼 수 있다.

—식립각도의 미세한 조정은 중간 골와형성 단계 중에 바로 잡아야 한다.

• Pilot drill

—3.0mm twist drill이 들어가는 방향을 잡아주기 위해서 이용한다.

—표면에 표시되어 있는 지점보다 더 깊이 넣지 않는다.

• 3.0mm twist drill

—Regular platform 인공치근에서 일반적으로 최종 드릴로 이용된다.

—최종 폭경의 드릴을 사용하는 단계가 초기 임플란트의 식립과 치유에 있어 가장 중요한 부분이다. 이 드릴 주위의 골이 임플란트와 직접 접촉하게 될 것인데, 정확히 형성하지 않으면 틈이 생겨서 초기 안정성이 떨어지고 결국 초기 실패로 이어질 수 있다. 초기의 골접촉이 불량하면 나중의 골접촉 비율도 감소한다. 따라서 적절한 각도 유지를 위하여 direction indicator를 위치시키고 일정한 압력과 방향유지가 필요하다.

—그러나 골질에 따라 이보다 더 큰 지름의 드릴까지 이용해야 하는 경우도 있다.

—Bicortical fixation을 염두에 두고 시행하는 경우라면, 하악은 하피질판(inferior cortical plate)까지, 상악은 상악동과 비강주위의 피질골(cortical bone)까지 골삭제를 하도록 하는데, 이 때 골막(periosteum)을 손상시키지 않도록 주의한다.

—2.0mm 시 이용했던 direction indicator를 뒤집어서 수술부위에 위치시키고 방향을 확인한다.
—표시된 깊이와 실제 길이 사이에는 2mm의 차이가 있다는 것을 명심하도록 한다.

• Countersink
—인공치근(fixture)과 cover screw의 shoulder area를 형성하기 위한 것으로, 변연피질골 두께의 1/2보다 연장하지 않도록 주의한다. 만일 변연피질골이 없다면 이것은 사용하지 않는 것이 좋다.
—Direction indicator의 neck이 shoulder의 내측에 위치 되도록 한다.

• Screw tap
—나사형 임플란트 식립전에 골내면에 나사를 형성해주는 과정이다. 두꺼운 하방 피질골판을 삭제한 경우라면 그 부위도 시행하며, 상부의 피질골만 조밀하여 이부분에서 임플란트의 초기고정을 제공한다면 이 부위에서만 필요하다. Self-tapping 임플란트에서 얇거나 피질골판이 없는 경우라면 식립전 골면 나선 형성은 금기증이 된다.
—Contra-angle 핸드피스를 저속의 angle head에 부착한 후 screw tap을 장착한다. 30rpm 이하의 저속으로 충분한 관주세척하에서 시행되어야 한다. Ratchet이나 핸드피스에 가해지는 각도나 수직압이 최종 drilling시 같아야 한다. 하악 무치악의 경우를 예로 들자면, ratchet을 이용할 때에는 한손으로 잡고, 반대쪽 엄지손가락은 tap의 상부에 위치하며, 검지 손가락은 기구 접근과 시야확보를 위해 입술을 젖히고, 가운데 손가락은 하악하연의 골와동형성방향에 위치시킨다. 핸드피스를 이용하는 것이 골내면 형성이나 임플란트 식립시 방향유지가 수월하고 특히 골질이 약할 때 사용하면 된다.
—Titanium forcep만으로 잡도록 한다.
—미는 힘을 가하는 것은 절대 금지이다.
—Screw tap을 제거할 때에는 control unit의 reverse button을 누른 후 압력을 가하지 않은 상태에서 한다 (original thread 보호).
—Screw tap제거 후 수술부위(prepared site)의 혈액을 제거하지 말고 즉시 인공치근을 식립하도록 한다 (bone debris만 제거한다).

• Depth Gauge System
—Depth gauge system이 처음 개발되었을 때는 일반적으로 인공치근과 cover screw를 완전히 잠기게 매식하였다. 이것은 초기에는 주로 완전 무치악 환자들이 대상이었기 때문에 임시의치의 부하로부터 인공치근을 보호하기 위하여 완전한 countersinking을 시행하였기 때문이다.
—Depth marking은 인공치근/cover screw의 조합 중 가장 높은 위치에 맞추어 표시하였고 그에 따라 site preparation을 멈춰야 할 때까지 그 표시가 술자의 눈에 보이게 한 것이다. 특히 하악관의 위치를 신경써야하는 하악 구치부 수술의 경우, 드릴에 표시된 깊이가 실제 인공치근의 길이보다 더 깊다는 것을 명심해야 한다. 드릴에 표시된 깊이는 인공치근의 flange와 cover screw가 치조골 하방으로 완전히 잠길 수 있을 만큼이다. 즉, 10mm 인공치근을 매식하려고 생각하고 있을 때 드릴이나 depth gauge의 10mm 표시는 대략 12mm이라는 사실을 염두에 두고 있어야 한다.
피질골과 상방 연조직이 두텁고, 치유기간동안 임플란트에 응력을 가하는 악습관이 없다면 임플란트와

cover screw를 좀 더 단단한 치조정 높이에 위치시킬 수 있다. 즉, external hex와 cover screw는 골상방에 위치시킬 수 있는 것이다. 그러나 상방 연조직이 얇거나 치조골 성형술 도중 상방의 피질골판이 제거되었거나, 잔존골이 약한 골질인 경우 임플란트와 cover screw는 치조정의 하방에 위치시켜야 한다. 이러한 점과 depth gauge에 표시되는 깊이를 고려하여 원하는 위치까지 임플란트 식립와동을 준비하여야 할 것이다.

▶ **골질(bone quality)에 따른 골삭제 시 주의사항**

- 골질의 평가
  - —진단영상 등을 이용하여 골질을 어느 정도 평가할 수는 있지만, 보다 완전한 임상적인 평가는 드릴을 이용하여 골을 삭제할 때 가능하다.
- 골밀도의 분류
  - —Lekholm과 Zarb의 분류
    - ⓐ Quality 1: 균등한 치밀골
    - ⓑ Quality 2: 두꺼운 치밀골과 치밀한 골소주
    - ⓒ Quality 3: 얇은 층의 치밀골과 적절한 강도의 골소주
    - ⓓ Quality 4: 얇은 층의 치밀골과 소성의 골소주
  - —Misch의 분류
    - ⓐ D1: 치밀한 피질골로써 참나무 또는 단풍나무의 느낌
    - ⓑ D2: 치조능이 두껍고 치밀하거나 다공성의 피질골과 내부의 거친 골소주
    - ⓒ D3: 치조능이 얇고 다공성의 피질골과 내부의 미세 골소주를 가지고 있음
    - ⓓ D4: 미세골소주 형성된 골로 스티로폼의 느낌
    - ⓔ D5: 미성숙골
- 골밀도에 따른 drilling방법
  - —D1
    - ⓐ 골삭제
      - 골삭제가 어려워 쉽게 과열될 수 있다.
      - 열자극 및 기계적 자극으로 골의 손상이 쉽게 일어날 수 있다.
      - 충분한 세척과 냉각이 필요하다.
      - 1분에 50mL이상 세척하도록 하고, 냉각수(멸균 식염수 또는 5% dextrose-D5W)를 사용한다.
      - 점진적으로 굵은 드릴을 사용한다.
      - 최종 골 삭제 시 충분한 폭, 충분한 길이까지 낮은 속도로 시술한다. 삭제시 골의 온도의 증가에는 드릴 속도보다 압력이 더 많은 영향을 미치므로, 삭제부위가 강해 압력이 증가되는 경우에는 속도를 증가시키는 것이(D1골의 경우에는 최소 2500rpm 이상되어야 과도한 압력없이 삭제가 가능하다.) 필요하다. 또한 지속적인 압력에 의해 일어나는 열발생을 감소키기기 위하여 간헐적 압력을 가해 주어야 한다. 즉 1초 정도 접촉후 1~2초 정도 골과 떨어져 있도록 한다. 과도한 열이 발생하고 있는지 평가할 수 있는 요소로 골잔사의 색이 있다. 조금이라도 갈색빛이 돈다면 과도한 열이 발생했음을 나타낸다.
      - 임플란트보다 약간 큰 드릴을 최종 드릴로 사용한다. 만일 약간 큰 지름의 드릴을 사용 할 수 없는 경우라면 사용할 수 있는 크기의 드릴을 골삭제 시 7~8회 넣어준다.

• Tapping은 반드시 시행해야 하고, 임플란트 길이만큼 시행한다.

ⓑ 임플란트 삽입

• drilling시 생긴 잔존물을 깨끗이 세척한다.

• 수동적으로 삽입하여 임플란트 자체나 임플란트와 접촉하는 골면의 손상이 생기지 않도록 한다.

• 임플란트를 삽입한 후 마지막에는 hand ratchet으로 위치시키고 최종적인 위치에 도달하면 1/2만큼 역회전시켜 접촉면의 압력을 줄여준다.

—D2

ⓐ 골의 삭제

• 5초 이내로 drilling하여 세척을 계속하여야 한다. 하악 구치부의 경우 임플란트의 길이가 제한되고 하악관 때문에 치근단 피질골을 이용할 수 없다. 따라서 때로는 설측 피질골을 이용하기도 한다. 때로는 상악 전치부에서도 이런 골형태가 나타나기도 하는데 이 경우 순측 피질골이 얇고 다공성이므로 구개측 피질골을 이용해야 한다. 하악골보다 이용할 수 있는 치조골의 높이가 낮으므로 비부의 피질골을 이용하기도 한다. 이때 초기 안전성을 얻을 수 있다.

• 상하 수직운동의 펌프질 모양의 운동으로 골 삭제를 시행하여 세척이 용이하게 하며 열발생의 가능성을 줄이도록 한다.

• 이 때 세척수가 골 삭제 조각과 함께 잘 빠져나오는 시간을 부여하는 '리듬펌프 모션'이 필요한 것이다. 구체적으로 예를 든다면 10초간의 삭제시간에 최소한 5초는 쉬는 시간을 가져 세척수가 빠져나오도록 한다.

• Tapping은 하방에도 두꺼운 치밀골판이 있다면 임플란트 길이만큼 시행하며 그렇지 않고 상방에만 존재한다면 이 부위만 시행한다.

—D3

ⓐ 골의 삭제

• 골의 특성상 최소의 골삭제를 하게 된다.

• 최소한의 드릴의 폭으로 골 삭제가 가능하며 피질골이 불충분할 경우에는 coutersink와 bone tap을 생략한다.

• 피질골의 두께가 얇고 강도가 약하기 때문에 측방관통(lateral perforation)이 발생하기 쉬우며 특히 상악에서 순측 피질골을 침해할 가능성이 높다. 이를 예방하기 위해서는 임플란트보다 한 단계 낮은 드릴을 사용해야 한다고 본다. 중간 드릴은 미세한 망상골을 통해 진행된다. 그러나 최대직경의 드릴을 사용하게 될 때 구개측의 두꺼운 피질골과 닿게 되는데, 그러면 삭제 시 저항감이 느껴져 드릴이 협측으로 밀리게 되어 외측벽이 손상받게된다.

• 임상에서 많이 경험하게 되는 문제점으로 threaded implant가 완벽하게 threaded되지 않아 그 결과 순측에 함몰을 유발하는 경우이다. 이를 피하기 위해서는 순측을 손가락으로 가하게 압력을 가해 순측으로 빠져 나오는 것을 최대한 저지하는 것이 도움이 된다.

• 처음 드릴 시작점을 설정할 때 강한 피질골이 많은 쪽에 약간 치우쳐 설정할 필요가 있다.

• 드릴 속도를 1500rpm이하로 줄여 골삭제 시에 접촉감을 느끼는 것이 무엇보다 중요하다.

• 이러한 골 형태에서는 pilot drill을 절대 너무 신뢰해서는 안되는 이유는 3.0mm 드릴로 삭제하는 과정에서 각도의 변화를 가져오는 경우가 많은 듯 하기 때문이다.

- 또한 hand wrench보다 40:1이상의 강한 토크에 의해 핸드피스로 임플란트를 식립하는 것이 불필요한 상부 간극을 예방할 수 있다.
- 치조능의 피질골이 없는 D3, D4골의 경우 더 넓은 countersink drill이나 bone tap을 이용할 필요가 없으며, 대신 초기 안정성을 강화하기 위해 self-tapping한다. 임플란트의 초기 고정이 약한 경우 임플란트를 제거하거나 재삽입해서는 안된다.
- 하악구치부에 있어서 만일 피질골만 치조골능에 있을 겨우 이런 밀도의 골에서는 임플란트를 치조골아래로 countersink하여서는 안된다.

—D4

ⓐ 골의 삭제

- Hand ratchet을 이용해서는 안된다.
- 골 삭제시 임플란트의 직경보다 작게 한다.
- 후반부 삭제는 'osteotome 술식' 을 이용해 골을 제거하지 않고 압축해 형성한다.
- 삭제시 드릴의 압력은 가능한 약하고 스피드는 아주 느리게 하여 미세하나마 삭제되는 것을 느끼는 것이 중요하고 이는 실제 매우 어렵다.
- 치근단에 피질골이 조금이라도 있다면 이를 적극적으로 이용하여야 한다.
- 임플란트는 압력을 가하여 한번에 식립하며 일단 식립된 임플란트는 빼거나 다시 심거나 하지 않아야 한다. 치유기간 동안 미세한 움직임의 위험이 있을 경우에는 치조정 아래로 countersink해야 한다.

▶ 인공치근지름에 따른 drilling방법

- Narrow platform 3.3mm

—guide drill 2.0mm pilot drill

—골질에 따라

ⓐ 2.85mm → countersink → tap

ⓑ 2.85mm → countersink

ⓒ 2.7mm → countersink

※ 일반적으로 2.6mm countersink를 이용하겠지만 무척 좁은 경우에는 3.3mm small countersink를 이용하여 인접치의 손상을 피할 수 있다. 요즈음에는 star grip implant의 출시로 이러한 번거로움이 사라졌다.

- Regular platform 3.75mm

—guide drill → 2.0mm → pilot drill

—골질에 따라

ⓐ 3.15mm → countersink → tap

ⓑ 3mm → countersink

ⓒ 2.85mm → countersink

- Regular platform 4.0mm

—guide drill → 2.0mm → pilot drill

—골질에 따라

ⓐ 3.35mm → countersink → tap

ⓑ 3.15mm → countersink

ⓒ 3mm → countersink

※ 골밀도가 높은 경우에는 4.0mm tap이 필요할 수도 있다.

• Wide platform 5.0mm

—guide drill → 2.0mm → pilot drill → 3.0mm

—골질에 따라

ⓐ Pilot drill → 4.3mm → countersink → tap

ⓑ Pilot drill → 4.3mm → countersink

ⓒ 3.85mm → countersink

※ 기타 유의사항

• 하악 후구치부 drilling시 오목한 부위 때문에 피질골 천공에 유의해야 하며 간혹 설측피판(lingual flap)의 동맥손상은 심각할 수 있으므로 손가락을 이용하여 드릴의 진동을 느끼는 것이 유용하다.

• Drill locking시 이를 비틀어서 빼려고 하면 외상을 유발 할 수 있고 입구가 넓어지게 된다. 반대로 돌려 수직으로 빼내거나 핸드피스를 제거하고 forcep을 이용하는 것이 좋다.

• 임플란트를 지나치게 조이는 것은 골의 미세골절(microfracture)과 hex의 변형을 야기할 수 있다. Cover screw도 과도하게 조이지 않도록 한다.

• 식립 최종단계에서 임플란트 주위에 골결손부가 있다면 채취한 피질골로 틈을 메우도록 한다.

③ **피판봉합(Flap closure)**

• 골막이완절개(Periosteal releasing incision)

아무리 일차봉합을 염두에 두고 절개를 디자인했다 하더라도 예측하지 못한 상황으로 인해 이식으로 인한 부피의 증가, 발치 즉시 임플란트 매식 시 등 1차 유합을 얻기가 힘든 상황이 있다. 이럴 때 할 수 있는 것이 골막이완절개(periosteal releasing incision)이다. 이것은 골막 상방의 소설 결체조직의 탄력성을 이용한 것인데, 보통 골막에 깊지 않게 절개를 가하면 1번 절개할 때마다 치관방향으로 약 2mm 정도 당길 수 있다. 이완절개(releasing incision)는 보통 1번이상 가하게 되는데, 이때 주의할 것은 이 절개는 항상 점막에 두어야 하며, 부착치은에 가하는 것은 이 부분은 탄력성이 없기 때문에 전혀 소용이 없다는 것이다. 또한 이 때 판막이 뚫어지지 않도록 유의하여야 한다. 그리고 판막의 근심에서 원심까지 절개가 이어지도록 해야 판막을 움직일 수 있을 것이다.

• 1차 유합을 시도하지 않는 경우

1차 유합을 위하여 판막을 치관방향으로 당겨서 봉합을 할 경우는 치은치조점막 경계선이 이동하며, 인접치와 조화가 깨지고, 또한 부착치은의 양이 줄어든다. 이를 방지하고 점막을 최대한 자연스럽게 유지하기 위해 일차봉합을 시도하지 않는 경우가 있다. 이것은 발치후 즉시임플란트수술(immediate implant surgery)이나, 발치 후 GBR을 시도할 경우 시행할 수 있다. 보통 골 결손부의 재생력이 아주 큰 경우 시행하는 것이 좋겠다. 발치 후 발치와를 덮기에 부족한 부분을 차폐막으로 대신하는 것이다. 이럴 때 부족한 부분에 차폐막을 노출시킨 후 그대로 두는 것인데 수술이 간단한 대신 주의할 점이 상당부분 있는데, 제일

중요한 것이 감염방지라고 할 수 있다.

• Advanced procedure

많은 양의 골량 증가가 있을 때 일차봉합을 위해 개발된 여러 가지 술식이 있다. 아래에 몇가지 술식을 간단히 소개하도록 하겠다. 이러한 술식은 연조직 처치에 상당한 경험이 쌓인 후 시행할 것을 권한다.

—Rotated pedicled split thickness palatal flap: 이 술식은 1996년 Carlos E. Nemcovsky 과 Vidal Serfaty가 발표한 것으로 원래는 상악 전치부 발거 후 고정식 보철물로 수복할 때 치조제의 소실을 막기 위해 이식을 시행하고, 일차 봉합을 얻기 위해 이용되었으나 이것이 Artzi 등에 의해서 임플란트를 위한 치조골증강(ridge augmentation)에도 이용되었다. 이 술식에서는 구개측의 판막을 둘로 나눈 후(심부, 골막과 결합조직, 천부: 결합조직과 상피) 심부의 판막에서 골까지 절개를 하여 회전시킬 수 있는 판막을 얻는 것이 요점이다.

—Rotaed palatal pedicle(Paul A. Fugazzotto): 이것은 상악 소구치나 구치부에서 발치와에 있어서 일차봉합이 얻기 힘들 때 시행할 수 있는 술식이다. 이 술식에서는 구개측의 판막을 전층으로 젖힌 후 이 판막의 1/2까지 절개를 가한 후 치관방향으로 판막에 다시 절개를 가하게 된다.

위와 같이 일차봉합을 얻기 힘들 때 부가적으로 이용할 수 있는 술식이 몇가지 있다. 이 때 중요한 것은 절개를 시작하기 전에 미리 치조골증강(ridge augmentation)을 시행할 것인지, 시행한다면 어떠한 방식으로 시행할 것인지를 결정하여 그에 따라 가장 적절한 판막 설계를 하는 것이다.

④ **봉합**

• 단속봉합법(interrupted suture)

단속봉합법은 단독 봉합을 반복해서 하는 것으로 매트리스봉합이나 연속봉합법에 비해 창연이 정확하고 가지런히 되므로 가장 빈번히 이용되는 봉합법이다. 특히 부분 발사가 필요한 것으로 예측되는 경우에 유리하다.

구치부 봉합이나 무치악 증례의 봉합에서는 창연의 밀착을 우선해서 매트리스봉합하거나 수술시간의 단축을 우선해서 연속봉합을 행하는 경우가 있다. 그러나 그외의 경우라면 일반적으로 단속봉합을 이용하게 되는 경우가 많다.

봉합순서는 우선 가동성이 높은 임플란트 쪽 판막에 봉합침을 통과시키고 난 다음 가동성이 적은 반대측 판막에 봉합침을 통과시키는 것이 중요하다.

• 연속봉합법(continuous locking suture)

수술시간의 단축을 원할 때 무치악 부위에서 쉽게 이용할 수 있다.

• 매트리스봉합(mattress suture)

판막의 변연을 외전시키고, 절개선을 따라 장력이 가해지지 않게 되며, 치유에 따른 조직의 수축도 보상해 줄 수 있기 때문에 반흔을 줄이고 보다 깨끗한 치유가 가능하게 된다. 그러나 수직연매트리스봉합만을 이용한다면 판막의 변연을 모아주는 효과가 약하며 절개선을 따른 치유가 느려지는 경향이 있다.

(2) 2차 수술

① 각화치은의 존재-과연 필요한가?

임플란트 주위의 각화치은의 존재에는 몇 가지 임상적인 이점이 있다.

각화치은은 여러 임상적 유의성을 가지는 데, 즉 염증이 더 심부로 파급되지 않도록 하고, 변연치은의 퇴축을 막고 유리 치은의 과도한 움직임을 방지하며 칫솔질에 대해 저항하도록 한다. 자연치 주위의 각화치은이 충분한지 여부를 결정할 때는 치은 염증이 존재하는지, 치은 퇴축의 정도와 지속기간, 환자의 구강관리상태, 치은과 치조골의 관계, 치아의 위치, 수복물의 존재, 그리고 심미적 문제점 혹은 치아 과민성의 문제점 등을 고려하여 결정한다. 자연치에 있어서는 이미 점막치은 문제점(mucogingival problem)이 일어난 후에 치주적 처치를 행하게 되나, 임플란트 처치의 경우 임플란트가 기능을 시작한 후 이러한 문제점을 해결하려고 하면 어려우므로 인공치근 식립 이전이나, 2차 수술시에 이러한 문제점을 보정하는 것이 바람직하다. 임플란트에 있어서의 각화치은의 필요성에 대해 많은 논란이 있는데, 각화치은이 없이도 임플란트는 잘 유지될 수 있다고 보고한 논문이 있는 반면, 다른 논문에서는 각화치은의 존재가 바람직할 뿐 아니라 꼭 필요하다고 보고한 바 있다. 임플란트 주위의 치은조직이 퇴축되는 것에 대한 보고는 거의 없으나 치은 염증이나 조기 골상실에 대한 보고는 꽤 존재하므로, 미래의 가능할 지 모르는 문제점을 제거하기 위해선 가능한 한 가장 유리한 환경을 부여해주는 것이 바람직하며, 각화치은이 부적절하면 점막변연이 젖혀지기 쉽고, 치태 침착이 용이하게 되고, 특히 위축된 치조제를 가진 환자의 large hybrid denture의 경우 더욱 그러하다.

각화치은을 증진시키는 술식은 임플란트와의 긴밀한 적합을 형성할 뿐 아니라, 지대치(abutment) 표면으로부터의 잡아당기거나 편향(deflection)에 저항성을 유지하기 위한 원주섬유계(circumferential fiber system) 등의 결합조직을 제공하게 된다. 특히 이러한 술식을 행할 시 전치부 임플란트의 경우 심미적인 도움을 얻게 된다.

게다가 각화치은은 구강 위생관리동안 발생 가능한 기계적 외상에 대한 저항성을 제공한다.

이상의 내용을 종합해 볼 때, 임플란트 주위에 존재하는 각화치은으로부터 얻을 수 있는 장점은,

- 인상 채득을 용이하게 하며
- 임플란트상부로 조직이 붕괴(collapse)되지 않게 하고
- 치은의 높이가 일정한 수준으로 유지되게 하며
- 임플란트 주위로 tight collar를 형성하여 섬유부착(fibrous attachment)을 제공함과 동시에, 특히 임플란트 나사(thread)가 노출되었을 시 치태조절 과정 중의 외상을 방지한다.

—임플란트에서는 자연치에서 처럼 치근피개 술식(root coverage)를 시행하는 것이 힘들기 때문에 인공치근 식립 전, 또는 2차 수술시기에 각화치은에 적절한 폭을 얻는 것이 좋다. 임플란트 부위의 부착치은의 폭경을 증가시킬 지에 대해서는 인공치근 식립 전에 평가하는 것이 좋은데, 수술의 시기와 방법은 존재하는 각화치은의 위치와 양에 따르게 된다.

ⓐ Type I: APF-2차 수술

ⓑ Type II, III: 유리 치은 이식술-1차와 2차 사이, 또는 2차 수술시

—2차 수술시 다음의 요소를 고려해야만 한다.

ⓐ 적절한 각화치은 폭의 획득

ⓑ 치은 두께의 조정

ⓒ 적절한 크기의 지대치의 선택과 삽입

ⓓ 청결과 유지관리를 증가하기 위한 치조골과 연조직의 형성

• Punch

Punch를 이용한 방법은 가장 간단하고도 편리한 2차수술방법이나 이를 이용할 수 있을 만큼 부착치은이 충분한 경우는 드물 것이라고 생각된다. 보통은 2차 수술시기 정도가 되면 얇은 치은을 통해 cover screw가 비쳐 보이게 된다. 이에 맞는 punch를 선택하여 cover screw 위를 가볍게 누르면서 돌려주면 된다. 조직이 두꺼워 cover screw가 비쳐 보이지 않는 경우라면 탐침 등을 이용하여 cover screw를 찾을 수도 있고, 또 surgical stent가 있다면 이것을 이용해서 cover screw를 찾을 수 있다.

• 전층 판막

어느 정도의 각화치은이 있을 경우 이용하게 된다. 치조정의 골이 치밀골이며 인공치근 주변에 적당량의 골이 있을 경우 부착치은을 양분하는 가상선에 절개선을 가하여 협측의 조직은 각 임플란트의 협측에, 설측 조직은 설측에 둔 후, 각 healing abutment 사이는 단속 8자봉합을 느슨하게 시행한다. 절개선 사이의 구간은 2차 유합으로 치유되도록 둔다. 이러한 방식으로 임플란트 사이에 부착치은이 형성될 것이며, 기존의 부착치은은 임플란트의 협설 측으로 나뉘어질 것이다. 이 방식의 단점은 연조직이 치유될 동안 치조정의 골흡수가 일어날 수도 있다는 것이다.

• 근단변위 판막

이 방법은 punch를 이용하기 부족하지만 상당량의 각화치은이 치조정에 있는 경우에 사용한다. 부분층 판막을 거상하는데 이 때 가능한 많은 양의 부착치은이 협측 치은에 형성되도록 하기 위해서는 치조정의 정상보다 설측에 절개선을 설정하는 것이 유리하다. 부분층 판막을 원하는 부위로 이동시키기 위해서는 수직절개를 충분히 연장시켜야 한다. 부분층 판막이 박리된 후에 cover screw 상방에 남아있는 결합조직은 punch 또는 수술용 칼(blade)로 제거한다. 부분층으로 박리된 판막은 하방에 남아있는 골막에 고정하여 원하는 위치에 판막을 놓을 수 있다. 이때의 골막봉합은 근원심방향으로 두어야 제대로 고정할 수 있다.

• 유리 치은/결합조직 이식

치주수술에서 치아 주위에 부착치은을 증대시키기 위한 수술을 임플란트에 응용하는 술식이다. 각화치은의 양이 작아서 근단방향으로 판막을 이동시키더라도 부착치은의 형성이 불가능한 경우에 이용하게 된다. 우선 부분층으로 판막을 거상하여 수혜부를 형성한다. 수술용 칼이나 punch로 cover screw 주위의 연조직을 제거하고 temporay healing abutment를 연결한 후 구개부에서 공여조직을 채득하여 이식 고정시킨다. 공여조직은 strip, 아코디언 등의 형태로 채득할 수도 있고, 또한 도넛 형태로 채득할 수도 있다. 이 경우는 6~8mm정도 지름의 원에서 4mm정도 지름의 원을 뚫은 후 healing abutment에 고정한다. 이식체의 고정은 골막봉합을 통해 직접 골막에 고정할 수가 있고, 그렇지 않으면 골막에서부터 healing abutment까지 부유형봉합(sling suture)을 시행할 수도 있다.

• 근단변위 판막 또는 연조직 이식과 이중판막

1차 수술시 비흡수성 차폐막을 이용했다면 이를 제거하기 위해서 전측 판막을 거상하는 것이 필요하다. 이

때 부착 치은의 양이 충분하지 않다면 이중 판막을 이용할 수 있다. 이 경우 우선 수혜부 형성을 위해 부분층 판막을 거상한다. 형성된 부분층 판막을 적당한 위치에 고정한다. 그 이후 다시 치조정에 전층으로 절개를 가한다. 이 판막을 박리한 후 차폐막을 완전히 제거하도록 한다. Cover screw를 제거하고 healing abutment를 연결한 후 두 번째 판막을 원위치 시킨다. 그 뒤 필요하면 유리치은이나 결합조직 이식을 시행한다. 이 경우에는 수혜부가 이미 골에서부터 한 번 박리된 상태이기 때문에 골에서부터 공급되는 혈류량이 줄어들었을 것으로 생각된다. 이에 따라 이식하는 조직의 생존률이 떨어질 수 있고, 또 이식편의 수축이 심할 수 있다. 이식편이 움직이지 않고, 또 혈류 공급에도 차질을 가져오지 않도록 봉합에 신경을 써야 할 것이다.

• 결합조직 이식(interpositional connective tissue graft)

Emergence profile의 형태를 증진시키고 임플란트의 협측의 얇은 조직을 뚫고 금속성의 색이 비치는 것을 막기 위하여 사용할 수 있다. 이런 경우를 대비하여 포세린을 이용한 지대치(abutment)가 사용되기도 하며 Gingihue와 같은 gold post형 지대치를 이용하기도 한다.

구개부에서 결합조직 이식편을 채취하여 치조제 결손부 상방의 부분층 판막 사이에 끼워 넣을 수도 있고, 그렇지 않으면 부분층 판막을 박리하는 것이 아니라 결합조직 이식편을 끼워 넣을 수 있는 주머니를 만들어 넣을 수도 있다.

또한 이러한 술식은 혈류 공급이 양측에서 이루어지기 때문에 어느 정도는 무혈관표면(avascular surface) 위에 이식편을 얹어 놓아도 이식편이 살 수 있다.

• Palacci technique

Palacci는 유경피판(pedicle flap)을 응용한 고유한 피판형태를 발표하였다. 이는 주로 소구치와 구치부에서 효과적으로 이용할 수 있는 방법이다. 이 경우는 먼저 식립되어 있는 cover screw의 구개측/설측을 따라 절개를 하고 전층판막을 박리한다. 그런 후 cover screw를 제거하고 적절한 healing abutment를 장착한다. 협측으로 젖혀진 판막은 temporay healing abutment가 가로막고 있기 때문에 골에 놓일 수 없다. 이 술식에서는 제거될 협측의 판막에 적절히 절개를 가하여 유경판막을 형성하고 이 판막을 치간사이로 돌려놓도록 하여 이 치은이 치간유두를 형성하도록 한다. 단일치 보철 수복(single tooth restoration)에서도 이를 응용하여 사용할 수 있다.

• Roll technique

부분적인 치조제 증강을 위하여 간단하게 사용할 수 있는 기법이다. 얕은 연조직 결손은 Scharf와 Tarnow 등이 소개한 술식을 병용하면 형태를 개선할 수 있다. 그러나 이러한 방법은 임플란트 abutment주위에 긴 상피부착을 초래한다는 문제가 있으므로 주의를 요한다.

• PK flap

PK flap은 multiple Z-plasty를 발전시킨 것으로 순측 치은의 외형을 부드럽게 하기 위해 절개선을 부드러운 곡선으로 이용하는 것이다. 이 판막의 특징은 순측에 형성된 치간유두를 구개측에서 지지하도록 하였다는 것이다. 구개 판막의 경우도 수직절개를 충분히 주면 1/2 치아 정도 이동하는 것은 가능하다. 치은퇴축(recession)이나 수직 골흡수가 클수록 절개선을 구개측으로 이동시키는 것이 좋다. 이는 다수의 임플란

트에서도 응용하여 사용할 수 있다.
봉합은 순측에서는 애써 형성한 치간유두가 눌리지 않도록 수직 매트레스를 이용하는 것이 좋고, 구개측에서는 유두간 봉합(interpapillary suture)을 이용하도록 한다.

4. 수술 후 관리

1) 1차 수술 후 관리

(1) 방사선검사

① 식립된 인공치근의 기울기, 길이, 간격, 위치의 확인
② 해부학적 구조물(인접치, 상악동, 하악관 등)과의 관계
③ 인공치근과 cover screw의 밀착도(tightness)
④ 인공치근 주위의 방사선불투과상(골조직과의 밀착부)
⑤ 치조골 능선으로부터 인공치근까지의 길이

(2) 주의사항

① 부종예방가이드라인
일반적으로 자연히 따라오는 수술 후 조직의 반응이며, 부종이 감염의 결과가 아니라는 것을 주지시킨다. 수술중이나 수술 후에 스테로이드계나 소염진통제, 항생제를 투여해 준다. 냉찜질은 부종(종창)을 경감시키므로, 수술후 48시간 동안 수술부위 안면에 20분 간격으로 찜질한다(20분찜질, 10분 휴식).
② 구강건강 관리가이드라인
- 구강 내 세척: 0.1%(또는 0.2%) chlorhexidine으로 하루 3~4회 30초간 양치하도록 권한다(식염수를 이용해도 무방하다).
- 칫솔질: 처음 일주일간은 수술부위에 칫솔질을 하지 말고 수술용 실을 제거한 후부터 조심스럽게 칫솔질한다(수술용 실을 7일~10일 후에 제거하므로 불편하더라도 수술부위에 혀를 대거나 자극하지 않도록 한다).

③ 음식: 처음 2일 동안은 유동식(죽, 스프 등)이 적당하며, 수술부위에 자극이 될 수 있는 음식(뜨거운 것 맵고, 짠 것, 술 등)은 피한다. 고단백이며, 부드러운 음식을 선택하는 것이 좋다.
④ 지혈: 수술 후 2일 정도는 타액에 피가 섞여 나올 수 있음을 미리 주지시키며, 포장 멸균된 거즈를 주어 출혈이 계속 될 때는 지긋이 물고 있도록 교육한다. 담배와 빨대 사용은 상처부위를 자극하여 지혈에 방해가 되므로 삼가도록 주의시킨다. 3일 이상 계속적인 출혈이 있을 시에는 내원조치를 취하도록 한다.
⑤ 상악동 거상술 후에는 차폐막의 손상을 예방하기 위해 4주간 코를 풀거나 재채기를 하지 않도록 주의시킨다.
⑥ 기타: 수술 당일에는 무리한 운동, 목욕, 사우나는 피하도록 설명한다. 수술 직후에는 가능한 자가운전을 피하도록 설명한다.

2) 기구세척 및 소독관리

(1) 임플란트기구류

※ 수술이 끝난 직후 기구의 수량을 확인한다.

기구 세척 과정

- **1단계: 손으로 세척**
  - —중성세제와 칫솔을 이용해서 흐르는 물에서 세척한다.
  - —작은 기구는 망있는 기구에 담아 세척한다.
  - —Punch blade, cover screw mill 등 분해 세척한다.
- **2단계: 초음파 세척**
  - —5분간 초음파 세척(s-hygiene, pure ethyl alcohol 95%~99% 사용)
  - —1~2회 반복한 후에 흐르는 물에서 세척한다.
- **3단계: 건조**
  - —타올이나 에어로 건조시킨 후 임플란트 키트에 정확히 꼽는다.
  - —작은 기구 내부는 air spray를 사용하여 건조시킨다.
  - —Fixture mount, drill extension shaft와 같이 기구의 섬세한 부분을 건조시키고자 할 때에는 알콜용액에 잠시 담갔다가 꺼내어 알콜이 증발되면서 기구가 건조될 수 있도록 한다.
- **4단계: 멸균소독**
  - —정돈된 임플란트 기구는 이중 포장하여 스팀 혹은 E.O 가스 소독한다.
    (E.O 가스 소독이 스팀 소독에 비해 기구 수명을 연장할 수 있다.)
  - —스팀 또는 E.O 가스 소독 테입을 부착하고 기구명, 멸균소독 유효기간을 표시한다.
  - —일반적으로 스팀소독은 4주, E.O 가스소독은 6개월까지 유효하다.
  - —Drill extension shaft는 기름칠(oiling)을 한 후 소독한다.
  - —모터 line 소독은 열발생으로 인해 수술 끝난 30분 경과 후 하는 것이 좋다.
  - —스팀소독온도: 일반적으로 121~123℃에서 30분 이상 노출, 건조 30분
    (소독기내 식염수는 금하며 소독기에 따라 온도, 노출시간이 달라질 수 있다)
  - —멸균 소독된 기구는 건조 상태에서 기구장에 보관한다.
  - —소독기내 세균발생 여부를 위한 정기적 멸균 확인 검사를 한다.

(2) 장비류

① 임플란트 모터

- 모터 전원을 끈후 전원을 뽑고 페달과 handle line을 정리한다.
- 덮개를 씌워 보관한다.

② **임플란트용 핸드피스**

- 수술 직후 알코올 스폰지로 혈류 등을 닦아낸다.
- 핸드피스 head와 shank를 분리하고, 흐르는 물로 head부위의 혈액를 제거한다. 습기를 에어 스프레이(air spray)로 건조시킨 후 기름칠을 2~3회 반복한다.
- 핸드피스를 임플란트용 모터에 연결하여 공회전한다.
- 핸드피스 케이스나 멸균용 봉투 혹은 포에 이중 포장하여 E.O 가스 멸균소독 또는 팀 멸균소독한다.

③ **세척용 기구(irrigation equipment)**

줄에 남아있는 세척액은 에어 스프레이를 이용하여 건조시킨다. 끝부분의 날카로운 부위는 소독용 봉투가 뚫려서 오염되는 것을 방지하기 위해서 거즈로 끝부분을 감싸고 포장한 후 멸균소독한다.

참고 문헌

- 권조웅 발행, 김명래 기획편집: 임플란트의 선택 · 식립 · 보철과 유지, 도서출판 의치학사, 1997년 10월 30일
- 김영수, 우이형, 조인호. 치과임플란트 학, 국제치의학 출판사, 서울 1996
- 박광범. Current Soft Tissue Management in Implant Dentistry, 서울, 나래출판사, 1998
- 우이영, 최장우, 윤인섭, 장세원, 류경호. Clinical Implantology, 한국퀸테센트 출판사. 서울. 2002.
- 이숙자외 멸균의 원리와 실제, 현문사, 2004
- 임상적용을 위한 감염관리가이드라인서, 서울대학교치과병원, 2005
- Bränemark Dental Implant System의 외과적 식립과 보철수복. 99연수회 이화여자대학교 의과대학 치의학교실 1999.
- Bränemark System Nurse's Guideline
- Carl E. Misch저. 김명래 역, 최신임플란트치과학, 나래출판사, 2000.
- Fugazzoto PA. J Periodontol 1999, Sep;70(9):1085-1097
- Han TJ et al. Int J Periodontics Restorative Dent 1995:15(4):405-424
- Hunt BW et al, Int J Periodontics Restorative Dent 1996, Dec;16(6):582-593
- Langer B and Langer L, Int J Periodontics Restorative Dent, 1990;10(3):208-215
- Misch CE 저. 김명래 역, 최신임플란트치과학, 나래출판사, 2000.
- Nemcovsky CE and Serfaty V. J Periodontol 1996, Apr;67(4):390-395
- Palacci P. Optimal Implant Positioning and Soft Tissue Management for the Bränemark System. Chicago, Quintessence 1994
- Scharf DR and Tarnow DP. Int J Periodontics Restorative Dent. 1992;12(5):415-425
- Silverstein LH and Lefkove MD. J Oral Implantology. 1994:20(2):135-138
- Sumiyahlobo. Osseointergration and occlusal rehabilitation, Quintessences publishing company, 1989.

Ⅲ. 부가 수술 가이드라인

1. 자가골 이식술

1) 공여부 선택 시 고려사항

① 어떤 형태의 뼈가 얼마만큼 필요한지 예측
② 공여부 접근 가능성(술자 및 환자 양측면)
③ 골채취에 필요한 기술의 난이도 및 소요시간
④ 공여부 합병증
⑤ 병원의 설비

구강내에서 골편을 채취할 경우에는 신속 간편하게 골을 얻을 수 있으며 국소마취 하에서도 가능하고 공여부와 수여부가 둘 다 구강내에 위치하여 치유기간이 빠르고 반흔이 보이지 않는다는 장점이 있다. 하악에서 채취한 자가골을 이용한 상악동저 골이식술의 경우 상악 수여부에서는 단 4개월 정도, 하악 공여부에서는 5~6개월 정도면 이식골이 치유되게 된다. 연골 기원의 골이식재들에 대해서는 6~9개월의 치유기간을 추천하고 있으나, 하악골에서 채취한 자가골 이식에서는 4개월의 치유기간이면 충분할 것으로 여겨진다.

2) 수술 전 평가

① 심미적 부위에서 적절한 골량과 최종 임플란트 수복을 위한 연조직의 형태가 중요
② 이물질의 제거, 연조직에 대한 외과적 술식, 발치 등은 적어도 이식술 시행 12주 전까지는 완료
③ 인접치의 치주 및 근관치료학적 건강도
④ 골결손부위의 폭, 높이, 길이에 대한 평가
⑤ 치근단방사선영상, 파노라마방사선영상, 전산화단층영상 등
⑥ 교합기 상에서의 평가: 인접치와 대합치관계에 대한 정보를 획득

외과적 술식(surgical technique)

일반적인 고려 사항

1. 수혜부 준비
   - 공여부가 수혜부에 이식되기까지의 시간을 줄일 수 있음.
2. 수혜부에 대한 평가
   - 수혜부는 완전히 노출되어 공여부 골채취 전에 준비되어야 함.
   - 골 결손부를 수복하기 위해 이식 용적을 평가하고 측정함.
   (파노라마방사선영상 및 전산화단층영상 참조, 수술실에서 직접 측정)

3. 절개
- 부착 각화 조직 내에 절개선을 설정
- 상악에서는 무치악부 절개를 치조제 설측에 형성해서 협측에 각화 조직을 남긴다. 이는 술후 부종으로 봉합부위가 열리는 것을 방지할 수 있음.
- 수직절개는 인접한 치아의 원심부에 시행
- 수혜부가 건전한 상태로 유지될 수 있도록 해야함.

4. 봉합
- 피판의 완전한 피개와 긴장 없는 창상 폐쇄를 해야함.

3) 공여부에 따른 수술 술기

(1) 하악지 골편채취술(Ramal bone harvesting)

① 외과적 술식(surgical procedure)

- 절개: 절개의 경계부위는 협측 치근이다. 통상적으로 두께 3~5mm, 폭 10mm, 길이 3cm의 치밀골판을 채취 가능하다. 절개는 교합평면 정도의 하악지 상행부에서 시작하여 협동맥의 절단을 피하고 협지방 조직 노출을 최소로 하는데. 외사선 내측을 따라 최후방 치아의 distobuccal line angle까지 그리고는 치은구(crevicular) 또는 치조정을 따라 제1대구치 또는 제2소구치 전방부까지 절개한다.
  필요시 제2소구치부에 수직이완절개(vertical releasing incision)를 추가한다. 전층골점막피판(full mucoperiosteal flap)을 거상하고 상행지에 notched retractor를 걸고 다른 견인기로 협점막을 외측으로 당겨 뼈를 노출시킨다.
- 골절단: 골절개는 700번 fissure bur나 micro-saw로 적당한 두께가 보이는 지점에서 시작한다.
  후방부 수직골절단을 하악지 외사선 상방에서 하악지 외측에서 시작하여 골절 개선은 내측 외사선에서 내측연으로 약 4mm 정도 깊이의 두께까지 형성하며 골 해부학적 구조상 허용만 된다면 6mm까지 할 수 있다.
  골절개는 전방부 골절개로 이어져 외사선에 평행하게 외사선 내연을 따라 전방 제1대 구치의 원심까지 이어진다. 이때의 뼈의 두께는 보통 4mm정도이다. 전방부에서 제1대 구치 하방으로 수직골 절개를 하는데 치밀골만 행하며 하부 골수질부터 출혈이 되면 바로 멈춘다. 전방부의 수직절개는 요구되는 이식편의 크기에 따라 또한 하악관의 위치에 따라 결정된다. 후방부 골절개는 하악지 외측부에서 외측사선골절단에 수직으로 상부와 하부의 수직골절개선을 연결하는 하부 골절단으로 시야와 드릴의 접근이 용이치 않다.
  Oscillating saw나 직선형 핸드피스에 연결된 protected disk나 작은 round bur로 피질골판에 한정하여 절단 한다.
  하방부의 골절개는 필요한 넓이에 따라 결정되나 하악지 외측에서 가능한 하악관 주행 선을 따라 상방에서 이루어져야 하치조 신경의 손상을 예방할 수 있다. 하악지 상행지 부위는 협설측으로 좁기 때문에 trephine bur의 사용은 신경손상 가능성이 높다. 신경, 혈관 다발의 손상위험을 최소화하기 위해서 골절제술 시 701번 fissure bur와 같은 얇은 bur나 micro-saw를 추천한다.
- 피질 골판 분리: 협측 골편을 떼어내기 위하여 넓은 쐐기 형태의 chisel이나 골막기자를 삽입하여 지레 운

동을 하여 하악지로부터의 이식편을 완전히 떼어내게 된다. 골을 떼어낸 다음 하악지 상의 날카로운 면들은 bur나 파일을 가지고 부드럽게 한다. 심한 골성 출혈이 발생하는 경우 골 왁스(bone wax)를 출혈부에 얇게 문질러 지혈시킬 수 있다. 공여부 결손부에 콜라겐스폰지나 동종골을 채워 골치유를 쉽게 할 수 있고, 수술 후 부종을 적게 하기 위하여 실라스틱 드레인 등의 배액관을 설치한 후 봉합 폐쇄한다.

- 고려 사항: 대부분의 경우에 있어서 이상적인 골편은 monocortical 한 골편을 얻는 것이다. 골편 분리 후 주변부에서 해면골 채취시 해면골이 부족한 경우 과도한 골채취는 피해야 한다. 턱에서와 같이 날카로운 chisel이 삽입될 수 있도록 골삭제가 이루어 져야 한다. 골편주위로의 삭제를 함에 있어서 하방부의 삭제는 매우 어려운 작업인다. 이 때는 oscillation saw나 piezo가 유용하게 이용될 수 있다. 공여부로부터 골편을 분리하는 것은 curved 와 straight osteotome을 이용하여 주의깊게 분리시켜야 한다. 이식재 또는 하악의 골절이 발생할 수 있다. 보다 쉬운 골채취를 위해서 이식편 주위의 피질골이 모든 방향에 있어서 모두 잘 삭제되어 있어야 한다.
- 수술 후 관리: 수술부위의 압박과 냉찜질이 강력하게 추천되고 항생제 및 소염 진통제를 투여한다. 부종방지를 위해서 스테로이드 투여가 추천된다.

(2) 하악 이부 골편 채취술(Chin bone harvesting)

① 외과적 술식

- 입을 다물거나 약간 벌린 상태로 유지시키고 하순을 wire lip, cheek retractor나 plastic mouth retractor로 견인한다.
- 전정부 즉 치은점막경계에서 치근 방향으로 1cm 정도 떨어진 부위에 marking pen으로 소구치에서 반대측 소구치까지 절개부를 표시한다. 다른 절개법은 소구치-소구치의 치은구 절개에 각#45, #35 치아의 원심협측에 수직이완절개(vertical releasing incision)를 주는 방법이 있다. 1: 10만 에피네프린 함유 국소마취제를 침윤하고 약 10분간 기다린다.
- 절개 예정선을 따라 점막에 절개를 가하고 전기 소작기로 출혈점을 지혈하면 이근(mentalis muscle)이 노출되는데, 제1소구치 사이에서는 이 근육과 골막까지 다시 절개를 가해 뼈를 노출시킨다. 제2소구치 부위는 노출된 뼈를 통해 골막을 위로 올려 이신경(mental nerve)을 확인하고 부착된 연조직을 절개하여 신경이 손상되는 것을 막아준다.
- 골막기자로 이부의 부착조직을 하악하연 전방까지 박리하고 원심측으로는 양쪽의 이신경(mental nerve)까지 노출시킨다.
- 골채득(bone harvesting) 경계 표시: 하악견치 하방 5mm에서 이공 전방 5mm까지 골절단의 상연은 하악전치부 치근첨으로부터 최소한 5mm 이상 떨어져야 한다.
- 골채취: 하악정중부에서는 블록(block)형태와 분말 또는 조각 chip으로 채취할 수 있다.
- 봉합: 전정부 접근시 4-0의 흡수성 봉합사를 이용하여 근육층을 봉합하고 3-0 비흡수 봉합사를 이용하여 점막봉합을 시행한다. 치은열구내 접근시 치간 유두가 재위치 되는 것이 중요하다.
- 수술 후 관리: 구강외에서의 압박과 냉찜질이 강력하게 추천된다. 항생제 및 소염 진통제를 투여하며 부종방지를 위해서 스테로이드 투여가 추천된다.
- 합병증 예방

▶신경손상: 이신경(mental nerve)을 보호하고 신경이 압박되거나 신장되는 것을 방지해야 한다.

—하치조신경 중 전방부로 진행되는 가지가 이부의 깊은 부분으로 주행하므로 깊은 부분의 해면골을 획득하는 것을 지양해야 한다.

—치아: 치아의 근단부에서 최소 5mm 떨어져야 한다.

ⓐ 블록골(block bone)

• 블록골 형태

—상기 경계 내의 하나의 strip 형태

—정중부를 보존한 채 좌우로 2개의 strip

—하악 하연을 포함시키는 "ㄱ"자 형태, 이러한 형태는 하악 하연 외관이 달라지고 견인을 많이 하기 때문에 이신경 손상 가능성이 있으므로 많이 쓰이지는 않는다.

• 채취방법

연필과 캘리퍼로 이식할 뼈의 경계를 원하는 양보다 다소 크게 그린다. 700번 crosscut fissure bur 나 micro-saw 또는 disc bur를 이용하여 골 절단을 시작하는데 골절개선 후 chisel이 치밀골 하방까지 들어갈 수 있도록 다소 bevel을 주는 것이 필요하다. 치근의 손상을 막기 위하여 상방의 수평 골절단시에는 견치 치근 하방 5mm 이상 아래에 설정한다. 골절단의 깊이는 일단 외측 피질골을 관통하여야 하며 깊이는 필요한 골편의 크기에 따라 달리한다. 치밀해면블록골(corticocancellous block bone) 치밀판(cortical plate)을 떼낸다.

Malleting 시 구치부에 거즈를 biting 시켜 치관부 외상을 막아주고 하악을 보조자가 잘 잡아 충격을 완충시켜 준다. 일단 뼈가 채취되면 젖은 생리식염수 거즈에 잘 싸서 보관하고, 채취부에 예리한 부위나 뼈가 남아 있는 부분을 rongeur와 bur로 제거하고 부드럽게 한다. 부가적인 망상골은 골편이 얻어진후 작고 반원형의 끌, 원통형 바, 골겸자, 끌 등으로 얻는다. 식염수로 잘 씻어내고 출혈부를 bone wax, oxidized cellulose, 콜라겐스폰지, 콜라겐블록 또는 전기 소작기로 지혈하고 골 채취부에는 결손이 크지 않을 경우는 아무것도 채우지 않을수 있으나 결손이 커지면 흡수성 HA, TCP, Bio-oss또는 DFDB 등으로 채워 수복하는 것이 바람직하다.

하악 하연을 같이 채취한 경우나 골 채취량이 많은 경우를 제외하고는 충전제를 넣지 않아도 외관에 문제가 없지만 가능한 결손부를 메워 주는 것이 이부운동(mentalis action)시에 비대칭적인 외관을 방지하고 환자가 만졌을 때 느끼는 함몰감을 줄일 수 있다. 사강을 없애고 혈종 형성이나 창상 이개를 막기 위해 철저히 이중으로 봉합하는데, 먼저 골막과 이근을 3~0 vicryl로 봉합하며 특히 이근을 chin ptosis나 labial mental fold irregularity를 막기 위해 정확한 원위치 시키도록 한다. 이것을 돕기 위해 labial upper bone cut mangin에 드릴로 구멍을 뚫어 여기에 이근을 3~0 vicryl이나 3~0 PDS로 resuspension하기도 한다. 그리고 silastic drain을 절개면 모서리에 넣고 4~0 vicryl로 점막을 봉합한다. 탄력테잎이나 면반창고를 이용해 부종과 혈종형성 방지를 위해 턱에 압박 드레싱을 약 5일간 시행한다. Silastic penrose drain은 24~48시간 후에 제거한다.

ⓑ 입자골: Trephine core는 직경3~5mm의 trephine bur를 이용해 상기의 블록골 채취 영역에서 필요한 만큼 순측치밀골(labial cortical bone)을 분층으로 떠내는 것이다. 이천공부도 그냥 두든지 충전제로 채울 수 있다. 피질망상골 입자는 one-piece block bone을 rongeur나 bone mill로 빻아서 만들든지 또는 미리 뼈를 바둑판 모양으로 공여부에서 잘게 채취하기도 한다.

ⓒ 분말골: 드릴시 잔사를 쓰기위해서는 bone-collection chamber를 구입하여야 하는데, 이 장치는 뼈가루를 모으는 가는망이 있어 이것이 흡입기를 통해 올라오는 분말을 모으게 된다. 또한 이 분말은 압축 시켜 paste처럼 쓰기 용이하다. 통상 3cm³ 정도의 뼈가루를 모을 수 있다.

(3) 상악결절

골채취 한계를 결정 짓는 구조물로는 상악동, 접형골. 인접치. 대구개관 등이 있다. 상악결절부위는 다양한 양의 망상골을 제공하며, 적은 부위의 치조제 재건이나 발치와 같은 치조골 결손부위에 사용하기 아주 적절하다. 망상골 이식은 이식편의 흡수를 줄이고 이식편을 안정시키기 위하여 차폐막의 사용이 요구된다.

골채취 한계를 결정 짓는 구조물로는 상악동, 접형골, 인접치, 대구개관 등이 있다. 상악결절 부위는 다양한 양의 망상골을 제공하며, 적은 부위의 치조제 재건이나 발치와 같은 치조골 결손부위에 사용하기 매우 적절하다.

① 외과적 술식

절개는 결절 정중선에서 약간 측방으로 전후방으로 절개를 가하고 구치부까지 연장한다. 점막골막 피판을 거상하고 bone rongeur와 chisel로 골편을 얻는다. 이식편 채취시 상악동벽의 천공이 되지 않도록 조심하며 천공시 방수봉합(water-tight suture)를 한다.

② 주의 사항

- 결절부 연조직이 비후되어 있어 평가가 잘못되는 경우가 많으므로 방사선 사진으로 반드시 술전에 체크한다.
- 상악동 천공 가능성을 환자에게 미리 알려주어야 하며, 상악동염 등의 병소가 없어야 한다.
- 상악동 천공시 상악동-구강개통을 막기 위해 점막판을 연차봉합(mattress suture)과 단속봉합(interrupted suture)을 이용해 완전히 외전(eversion) 시켜준다.

부위별 자가골 이식의 특성

	Symphysis	Ramus	Tuberosity
Surgical access	Good	Fair to good	Good to fair
Patient cosmetic concerns	High	Low	Low
Graft shape	Thicker block	Thinner veneer	Porous block
Graft morphology	Corticocancellous	Cortical	Cancellous
Graft size	> 1 cm³	> 1 cm³	> 1cm³
Graft resorption	Minimal	Minimal	Moderate
Healed bone quality	D1, D2	D1, D2	D3
Postop pain/edema	Moderate	Minimal to moderate	Minimal

참고 문헌

- 구강악안면 임프란트학, Vol. II Advanced Concepts and Techniques : 23-35.
- 대한구강악안면임프란트학회 편찬. 대한나래출판사
- 치과 임프란트학 교과서: 133-146. 대한치과이식(임프란트)학회. 지성출판사
- Bone Biology, Harvesting, Grafting for dental implants rationale and clinical applications : 121-150. Arun K. Grag. Quintessence.

2. 동종골, 이종골, 합성골 이식술

1) 동종골

사체, 또는 생존해 있는 다른 공여자에게서 얻는다. 동종이식재는 아무 때나 사용이 가능한 점, 골이식을 위한 공여부가 필요 없다는 점, 혈액소실이 적다는 점, 그리고 합병증이 적다는 점 등의 장점이 있다. 하지만, 타인에서 채취한 골조직을 이식하는 것이므로 이식된 골조직은 수여 조직에서 항원으로 작용하여 수여자의 면역반응을 일으킬 수 있다.

① 동종이식골편은 골전도에 의해 치유가 시작된다. 즉 모세혈관들이 자라 들어가면서 간엽조직 세포들이 수용부로 이동하고, 이식골 내로 신생골이 성장하는 수동적인 과정이 이루어진다.

② 동결(frozen), 동결건조(freeze-dried or lyophilized), 탈회동결건조(demineralized freeze-dried), 그리고 방사선 조사(irradiated)를 가한 형태로 이용하는 경우가 많다.

③ 탈회동결건조골 동종이식(DFDBA:Demineralized freeze dried bone allograft): 치밀골이식을 염화수소로 탈회하므로써 이식재 내 광화물이 제거되어, 그 내부에 존재하던 교원질이나 성장인자, 특히 BMP를 노출시키므로써 골유도능을 증가시킬 수 있다.
탈회로 방출된 BMP는 숙주조직과 접합 후에 환자의 줄지세포-전구세포 (host pluripotential progenitor cell)를 골모세포(osteoblast)로 변화시킨다.

④ DFDBA에 의해 생성되는 골조직은 조혈골수가 있는 치밀해면골(corticocancellous bone)이 되며, 이러한 골조직은 임플란트를 유지하기에는 충분한 밀도가 없으나, 이미 심어진 임플란트 주위 골성장에 사용될 수 있다.

⑤ 건조탈회골 동종이식(FDBA:Freeze demineralized bone allograft) : 탈회시키지 않은 동결건조골로 골전도에 의해 창상이 치유되므로 피질골 입자가 흡수되어 새로운 골조직으로 대체되는데 많은 시간이 소요된다. 따라서 재생된 골조직은 주로 피질골로 구성되므로 발치와 골재생 및 국소적 치조제의 재건, 상악동 이식술의 이식재 등으로 적합하다.

※ 현재 유통되는 동종골 이식재는 다음과 같다.
- AlloBone® (주 오스코텍, Korea)
- CGDBM100® (CGBio, Korea)
- AlloBT® (KTB, Korea)

- 한국조직은행골 (KTB, Korea):
  DLB (Demineralized lyophilized bone), GBM (Gelatinized bone matrix), hBMP-I syringe, MLB
- Grafton DBM (demineralized bone matrix) (OSTEOTECH, USA)
- DynaGraft II (GenSci OrthoBiologics, Inc, USA)
- Tutoplast allograft (Tutogen Medical GmbH, 독일)
- AlloSource (American Association of Tissue Banks, USA)
- REGENAFIL® Injectable Allograft paste (Regeneration Technologies, Inc, USA)
- REGENAFORM Moldable Allograft paste® (Regeneration Technologies, Inc, USA)
- ICB (Irradiated Allogenic Cancellous Bone and Marrow) (Rocky Mountain Tissue Bank, USA)
- DFDB (Pacific Tissue Bank, USA)
- Orthoblast (Iso Tis Ortho Biologics, USA)
- DBX (MTF, USA)
- Allomatrix (Wight, USA)

2) 이종골

사람 이외의 다른 종, 특히 소나 송아지의 뼈를 이용하여 이식재를 만든다. 면역반응이 임상에서 문제가 될 수 있으므로 이종골의 항원성을 없애기 위한 처리 과정을 거친다. 유기질 혹은 무기질로서 처리되어 사용되는데 이들 재료들을 골 대치 재료로 골 이식한 후의 치유시 골 유도현상이 존재할 것으로 주장이 되기도 하지만 주로 골 전도에 의한 것으로 믿어진다.

현재 유통되는 이종골 이식재는 다음과 같다.

- Bio-Oss® (Geistilich. USA)
- BBP®, BBC® (주 오스코텍, Korea)
- BioCera® (주 오스코텍, Korea)
- BIO-GEN®, OSTEOPLANT®, FLEX (BIOTECK, Italy)
- OCS-B® (NIBEC, Korea)
- XenoBT® (KTB, Korea)
- NuOss® (ACE SURGICAL SUPLLY, Inc. USA)

3) 합성골

사람이나 동물 등이 아닌 비생물에서 유래한 합성물로서 안정성 면에서 큰 장점이 있다.

(1) 수산화인회석(Hydroxyapatite, HA)

골의 기본적인 무기 성분으로, 생체 친화성이 높고 주변 연조직 및 경조직과 쉽게 결합된다. 수산화인회석 이

식재들은 그 물리적 성질과 화학적 성질에 따라 흡수되는 속도와 임상 작용이 다르다. 예컨데, 입자가 크면 흡수가 천천히 일어나기 때문에 이식한 곳에 오랫동안 잔존한다. 다공성이 크면 신생골의 성장에 비계로서 더 잘 작용하고, 흡수도 빨라진다. 결정화도가 크면 흡수가 천천히 일어난다. 즉 무정형이식재가 결정형 이식재보다 흡수가 빠르다. 치밀한 고형 블록은 압축강도가 크지만 취성이 강하기 때문에 부하를 받는 곳에 사용하는 것은 부적절하다. 다공성 세라믹은 그 다공성의 정도가 커질수록 강도가 지속적으로 감소한다는 단점이 있다.

- Calcitite HA 2040particels (Centerpulse Dental Inc, USA)
- Osteogen®, HA RESORB® (Implandent LTD, USA)
- FRIOS® ALGIPORE® (Firadent, Germany)
- OSTEOGRAFT®/N (Dentsply Ceramed Dental Inc, Colorado)
- OstegoGen® (Impladent, USA)
- BonGros® (Bioalpha, Korea)
- SIC nature graft® (SIC invent AG)

(2) 칼슘인산염세멘트 (Calcium phosphate cements)

- Bone Source® (Stryker)
- Embarc® (Walter Loren Surgical)
- Norial SRS® (Norial corp)
- Bone Ject® (Koken)

(3) 칼슘탄산염(Calcium carbonate)

Coralline은 산호의 탄산 칼슘 골격을 원료로 합성한 세라믹 이식재로, 자연골의 3차원적 구조와 유사한 구조를 보인다는 장점이 있다. 최근 연구에 의하면, 성장중인 젊은 환자의 상악과 하악 구치부에서 유치가 유착되어 있고 영구치가 결손된 경우에는 치조제를 보존하기 위해 coralline 이식재를 사용하는 것이 효과적이었지만, 외상을 받은 상악 전치부의 치료에는 적절치 못한 것으로 나타났다.

- Biocoral (Inoteb, LeGuernol, Saint-Gonnery, France),
- Interpore 200 (Interpore International, USA)

(4) 칼슘황산염(Calcium Sulfate)

- CAPSET (Lifecore Biomedical)
- HAPSET (Non-resorbable HA+resorbabel plaster) (Lifecore Biomedical)
- CalMatrix (Lifecore Biomedical)
- CalForma (Lifecore Biomedical)

(5) 삼칼슘인산염Tricalcium phosphate: TCP)

TCP는 수산화인회석과 유사하나 자연골에는 존재하지 않는 성분이다. 체내에서 TCP 일부는 결정형 수산화인회석으로 변환된다. TCP의 흡수율은 화학적 구조, 다공성 및 입자크기에 따라 달라진다. TCP도 다른 골대체재와 같이 골전도성을 가지며, 신생골 침착에 적합한 물리적 기질로서 작용한다. 질환이 없었던 부위의 재건에 주로 사용하는데, 이때 이식재가 흡수됨에 따라 신생골 형성이 일어나는 것으로 생각된다. 또, 골형성능이나 골유도능이 있는 이식재의 조작성을 좋게하기 위해 여기에 섞어서 사용하기도 한다.

- Cerasorb, Resorb, BioBase, Syncera

(6) 수산화인회석(Hydroxyapatite) + 삼칼슘인산염(Tricalcium phosphate)

- MBCP® (Biomatlante)
- OSTEON® (Genoss, Korea)
- Calpore® (Neobiotech, Korea)
- Bio-C® (Cowell Medi, Korea)
- Bone Plus® (MEGAGEN, Korea)
- DM bone® (Meta Biomed, Korea)

(7) Bioplant HTR

표면이 수산화 칼슘으로 이루어진 미세다공성 복합체이다. 이 이식재는 천천히 흡수되어 4년 내지 5년 정도 후에는 골로 대체된다. 발치 후 예상되는 치조골 손실을 예방하고 치조제의 높이 및 폭을 유지하는데 효과적으로 사용될 수 있다.

(8) Bioactive glass ceramic

- Unigraft® (Unicare Biomedical)
- PerioGlas® (NovaBone Products, USA)
- BioGran® (Orthovita)

3. 골유도재생술(GBR: Guided Bone Regeneration)

1) 개요

차폐막을 사용하여 공간을 형성하고, 이 공간 하부의 골 결손부 내로 조골세포의 유입을 유도함으로써 골 조직 재생을 도모하는 술식이다.

치조능의 폭이 7~10mm 정도면 충분한 임플란트 식립조건이 되지만 식립 후 골열개 혹은 천공에 의해 나사산의 일부가 노출되거나 임플란트 상방에 골결손이 심한 경우에는 골이식을 시행하고 차폐막을 사용하여 골유도

재생술을 이용하게 된다.

다음과 같은 원칙을 준수하는 것이 골유도재생술의 성공을 보장할 수 있다.

① 세포차단성: 치은 결합조직의 세포 유입을 차단

② 공간 확보 및 유지: 차폐막의 물리적 강도가 우수해야하며 골이식 혹은 티타늄 나사나 핀 등을 이용한 tenting을 통해 공간을 확보하는 것이 중요하다. 골이식을 이용한 공간확보가 다른 방법(나사, 핀을 이용한 tenting)에 비해 골재생효과가 우수하다고 한다.

③ 막의 고정성: 막과 조직 사이의 견고한 부착을 통해 치유기간 중에 막의 움직임이 없어야 한다.

④ 무균처치: 세균에 대한 차단성이 확실해야 한다.

⑤ 창상의 안정: 술 후 창상이 벌어지면서 차폐막이 노출되는 것을 최소화해야 한다.

2) 적응증 및 금기증

(1) 적응증

① 부분적인 골 결손이나 임플란트가 위치하는 주위에 있는 골결손부

② 발치 직후 즉시 임플란트 식립 시 발치와와 임플란트 사이의 빈 공간을 메꾸기 위한 경우

③ 기존의 임플란트 주위에 만성골염에 의한 골파괴가 존재하는 경우

④ 기존의 골 형태를 증가시키는 경우

⑤ 골유도재생술을 요구하는 결손부의 범위에 관한 문헌 정보가 거의 없지만, 최근에는 광범위한 4벽성 임플란트 주위 골결손부, 협측 혹은 설측벽의 광범위한 결손을 보이는 부위로 제한하는 경향이 있다.

(2) 금기증

① 급성 감염이 존재하는 결손부

② 0.5mm~1mm이하의 적은 간격을 보이는 좁은 4벽성 결손부는 어떠한 재생술식이 시행되지 않더라도 양호하게 치유되는 경우가 많다.

③ 치조골의 수직 및 수평결손이 심한 경우에는 온레이 골이식, 개재골이식술, 신연골형성술 등과 같은 다른 방법의 재건술을 시행하는 것이 바람직하다.

3) 차폐막의 종류

(1) 비흡수성 차폐막

① **e-PTFE**(**expanded-polytetrafluoroethylene**)

오랫동안 연구되고 사용되어 왔던 차폐막으로 골조직 재생술에 사용되는 막의 기준으로 생각되고 있음. 이차 수술을 통해 차폐막을 제거해야 하고, 차폐막이 노출되는 경향이 많으며, 일단 노출되면 치태의 침착이 많아 감염의 가능성이 매우 높은 단점이 있다. 일반적인 Gore-tex 차폐막에 rigidity를 제공하는 titanium reinforced

Gore-tex도 사용되고 있다.

② **Titanium mesh**

티타늄을 얇은 판의 형태로 제작하여 공간 확보가 용이하도록 한 것으로 2차적으로 차폐막을 제거해야 하고, 차폐막이 노출된 경우 염증반응을 일으켜 막을 조기에 제거해야 하는 경우가 발생할 수 있다.

(2) 흡수성 차폐막

① **Collaguide(오스코텍, 한국)**

돼지의 진피(porcine dermis)에서 추출한 콜라겐으로 만들었으며, 흡수 기간은 약 3~5개월이다.

② **Bioguide(Geistlich Sohne AG. Switzeland)**

돼지의 진피에서 추출한 흡수성 차폐막으로 crosslinking이 없는 Type I 과 III 콜라겐으로 구성되어 있다. 두 층으로 되어있다. 흡수되는 기간은 약 4~6개월이다.

③ **Biomend Extend(Sulzer Calcitec, carlsbad CA, USA)**

소의 인대(bovine tendon)에서 추출한 type Ⅰ 콜라겐으로 glutaraldehyde를 이용하여 cross-linking을 많이 부여하여 차단기능이 연장되도록 한 흡수성 막으로, 조직재생에 필요한 기간을 최대화 해주는 장점이 있다.

④ **Ossix(Implant Innovations, Inc, Palm Beach Gardens FL, USA)**

Enzymatic cross-linked bovine type Ⅰ 콜라겐으로 감염에 대한 저항성이 우수하고 노출된 차폐막 위로 상피조직의 자연스러운 증식을 도모하여 발치와에서의 골조직재생과 같이 연조직의 완전한 봉합이 어려운 경우에 다른 흡수성 재료나 e-PTFE 차폐막에 비해 우수한 결과를 보인다고 보고하고 있다.

⑤ 흡수성 차폐막은 막을 제거하는 수술이 필요없는 장점이 있으나, 대부분의 흡수성 막들은 막 자체의 견고성이 떨어지고, 조기에 흡수될 수도 있어서 골조직 재생 효과를 최대한 얻어내기 어려운 경우도 있게 된다. 그러나 차단기능을 연장한 흡수성 차폐막은 비흡수성 차폐막과 유사한 재생효과를 나타내는 것으로 보고되고 있다.

4) 외과적 적용

(1) 발치후 즉시 식립 임플란트에서의 GBR

① **발치후 즉시 식립 임플란트**

- 치조제의 폭과 높이를 가능한 유지하여 최대한의 골조직 양을 유지할 수 있으며, 치료기간을 단축시킬 수 있다.
- 치조골에 진행성의 염증이 없는 치근파절이나, 신경치료의 실패로 인한 발치의 경우 사용할 수 있다.

- 단점으로는 발치후 즉시 식립시 골량이 충분치 않은 경우, 임플란트 안정성에 문제가 될수 있으며, 연조직으로 차폐막을 완전히 덮기 어렵다.
- 발치와 병소에서 GBR을 이용하여 임플란트를 성공적으로 식립할 수 있다.

② **GBR**

- 공간을 유지할 수 있는 병소와 없는 병소 모두 GBR방법으로 치료할 수 있다.
- 공간을 유지할 수 있는 병소에서는 차폐막만으로도 성공적으로 치료할 수 있다.
- 공간을 유지할 수 없는 병소에서는 골조직을 넣었을 때, 더 나은 결과를 얻을 수 있다.
- 차폐막이 노출되면 골조직의 생성량이 감소하지만 성공을 결정하는 요인은 아니다.

③ **외과적 술식(상악 전치부의 경우)**

- 피판 설계 및 치아 발치
  - —치조골의 염증없이 협측골의 높이를 유지할 수 있는 경우 flap을 열지 않고 치아에 가능한 손상을 최소화하여 발치한다.
  - —특히, 순측판(labial plate)부위에 발치기자의 적용은 금기증으로, 발치기자에 의한 골의 파절이 발생하지 않도록 주의한다. 이때 periotome과 같은 기구를 이용하여 인접 치조골을 최대한 보호한다.
  - —치조골의 흡수가 있는 경우 필요한 골이식의 양을 고려하여 피판을 설계한 후, 점막치은 경계를 지나는 reversed C-shaped 수직절개를 주고 전층점막골막 피판을 형성하여 치조골을 완전히 노출시킨다.
  - —수직절개(vertical incision)는 가능한한 결손부에서 한 개 치아 정도 떨어진 곳에 주도록 하여 이식된 골조직 및 차폐막 감염 가능성을 최소화한다.
- 시술부위 준비
  - —작은 periosteal file이나 curette을 이용하여 발치와 부위의 완전한 debridement을 시행한다. 생리식염수로 세척한 후, stent를 이용하여 적절한 임플란트 식립위치를 확인한다. 최종적으로는 발치와와 인접 골조직 상태를 육안으로 확인한 후 결정한다.
  - —상악 전치부의 경우 식립 위치를 발치와의 구개측에 보통 위치시키며, 상악 구치부의 경우는 interradicular bone을 이용하는 것이 초기고정을 얻는 데 도움이 된다.
  - —하악 구치부에서는 interradicular bone을 이용하거나 근심과 원심의 발치와를 이용하여 임플란트를 식립한다.
- 임플란트 식립 및 차폐막 적용
  - —수술용 stent를 위치시키고, pilot drill의 guide를 위해 round bur로 발치와의 구개측 골에 notch를 줘서 임플란트 식립지점을 표시하고, 통법대로 드릴후 임플란트를 식립한다.
  - —임플란트 주변부 골결손부를 골조직 재생술을 통해 수복하기 위해 차폐막을 설치한다.
  - —차폐막은 결손 부위보다 2~3mm 정도 넓게 자르고, 차폐막 주변부위는 각이 진 부분이 없도록 둥글게 잘라 차폐막 노출 가능성을 최소화한다. 차폐막과 임플란트사이에 골조직이 재생될 충분한 공간이 만들어질 수 있는지 확인하고, 그렇지 못할 경우 골이식을 고려한다.

***차폐막의 형태 유지술식**

① Tenting 술식

- 골조직에 2~3개의 소형나사를 식립하여 공간을 확보할 수있다.

② 골이식을 시행하여 차폐막의 형태유지

- 차폐막 하방에 골이식을 시행하고 차폐막을 피개하면 차폐막의 함몰을 방지하고 신생골조직 형성을 위한 공간을 확보할 수 있다.
- 차폐막의 동요는 골재생 반응 결과에 안좋은 영향을 미치므로 고정을 원칙으로 한다. 막의 고정은 핀이나 나사를 이용할 수 있으며, 판막과 봉합사를 이용하여 고정하기도 한다.

***차폐막의 고정**

① 임플란트 cover screw를 이용하는 방법: 외과용 칼로 차폐막에 작은 구멍을 형성한 후 임플란트 cover screw부위에 적합시키고 고정한다.

② 환상봉합(circumferential suture) 고정법

③ 조직공간을 이용한 고정법: 골막하방에 수동적으로 고정하는 방법이다. 봉합을 시행하지 않아 술식이 간단한 장점이 있지만 막이 주름지면서 결손부의 피개효과가 떨어질 수 있고 치유과정 중 차폐막이 움직일 가능성이 높다.

④ 나사고정: 차폐막을 위치시킨 후 drilling하고 작은 티타늄나사로 고정한다.

- 피판 봉합

—GBR을 동반한 발치후 즉시 임플란트의 경우 일차피개를 원칙으로 해야 하나, 연조직의 양이 부족하여 완전한 일차 피개가 어려울 수 있다. 이러한 경우 발치와를 덮을 수 있는 healing abutment를 위치시켜, 이식재의 이탈을 막고 임플란트를 노출시킨 상태로 봉합을 고려할 수도 있다.

—일차 피개시 피판에 tension이 없도록 하는 것이 가장 중요하며, 다음과 같은 방법을 사용할 수 있다.

ⓐ 전진피판

- 가장 많이 사용되며, 결손부의 근원심측에 수직절개를 길게 줘서 판막의 가동성을 높일 수 있다.
- 수직절개 시에는 반드시 점막치은경계를 지나야만 조직의 가동성을 얻을 수 있다.
- 또한 판막 내측의 골막을 교합평면에 평행하게 늘리기 위해 판막의 상방부에 iris scissor 또는 수술용 칼을 이용하여 골막이완절개를 시행한다. 이때 피판이 천공되지 않도록 주의해야 하며, 근원심의 수직절개부위를 지나야 더 많은 연장을 얻을 수 있다.
- 조직 내부를 metzenbaum이나 mosquito 등으로 하방박리하여 조직을 연장시킬 수도 있다.

ⓑ 중첩 절개(Overlapped incision)

- Langer와 Langer에 의해 제안된 방법으로 연조직의 두께가 충분할 때 사선으로 절개선을 넣어 절개부위의 면적을 크게 하여 봉합시 혈액공급을 받는 부위를 넓게 하고, 연조직 피개 범위에 여유를 부여할 수 있다.

ⓒ Remote incision

- 시술하고자 하는 골결손부보다 약 한 개 치아 정도 건너서 절개를 가하는 방법
- 이는 차폐막을 사용하는 경우 특히 비흡수성막의 사용시 절개선과 막변연부가 너무 밀접하면 치유 과정에서 감염이 발생할 수 있는데 이를 방지하는 장점이 있다. 절개는 반드시 치아의 line

angle에서 시작한다.

• 차폐막의 제거

—일반적으로 골조직이 형성되어 안정화되는 최소한의 기간은 약 6개월 정도로 잡고 있으며, 이 기간 안에 차폐막의 제거는 가능한 피하는 것이 좋다.

—차폐막의 제거는 가급적 임플란트 2차 수술시 동반하여 시행하는 것이 추천된다.

• 차폐막의 노출

—만약 차폐막 제거 예정시기 이전에 막이 노출되는 경우, 노출 정도가 많지 않고 다른 감염의 증상이 보이지 않는다면 chlorhexidine를 면봉에 묻혀 노출된 막 주위로 소독하고 하루 2회 chlorhexidine 구강세척을 하도록 하고, 매주 검진을 하여 감염의 증상이 보이면 바로 제거하는 것이 좋다.

—특히 초기에 막이 노출되는 경우 가급적 약 2개월 정도는 막을 유지하도록 철저한 소독관리를 시행한다.

—제거된 막하방의 육아조직은 그대로 놔두는 것이 좋다.

(2) 골열개와 천공 결손에서의 GBR

① 6mm이상의 협설폭을 갖는 치조제의 경우 임플란트를 식립하는데 문제가 없으나, 그보다 좁은 폭경의 치조제 경우 혹은 심미적으로 이상적인 위치에 임플란트를 식립해야 하는 경우 dehiscence 혹은 fenestration 형태의 골 결손을 보이게 된다. 이러한 경우 GBR을 통해야 결손부에 골조직 재생을 유도할 수있다.

② Shanaman 등 : FDBA와 DFDBA의 혼합 사용시 DFDBA의 골유도성과 빠른 흡수성을, FDBA에서 강화된 공간 유지력을 모두 활용할 수 있다고 보고하였다.

③ GBR 방법은 space-making defect와 non-space making defect에서 모두 노출된 임플란트의 표면을 완전히 덮을 수 있다.

④ Space-making defect에서는 이식재를 사용하지 않아도 성공적으로 치료될 수 있다.

⑤ Non-space-making defect에서는 공간을 유지하기 위해 이식재가 필요하다.

⑥ 자가골, DFDBA, FDBA가 모두 성공적으로 사용된다.

⑦ 차폐막이 조기 노출될 경우 결과에 영향을 미칠 수 있다.

• 외과적 술식

—절개 및 피판 박리

위에서 기술한 것과 같은 방법으로 시행한다.

—임플란트 식립:폭이 좁은 치조제가 노출되며, 적절한 부위에 임플란트 식립

dilling시 드릴에 묻어나오는 자가골 입자들은 좋은 골이식재로 사용할 수 있으므로, 가급적 모아둔다. 모아둔 자가골 입자는 동종골이식재 또는 합성골이식재와 혼합하여 사용할 수 있다.

—골이식재 이식 및 차폐막 이용한 피개:노출된 나사선부위에 골이식재 이용하여 골이식후, 차폐막을 이용하여 피개한다.

—봉합

(3) 국소적 치조능 증강술(Localized ridge augmentation)

① 심한 치주질환, 치아파절, 치근단 병소, 외과적 손상 등에 의해 골조직이 흡수되는 경우 국소적 치조제의 결

손이 발생할 수 있으며, 이러한 결손은 비심미적 외형을 초래할 뿐만 아니라 임플란트 식립에도 많은 영향을 준다.

② 특히 심하게 흡수된 치조제에 임플란트를 식립하고 보철을 하게 되면 심미적-기능적으로 많은 어려움을 일으키므로 GBR을 통한 손상된 치조제의 수직적 또는 수평적 증대를 통해 적절한 외형으로 복원시켜야 한다.

• 수평적 치조능 증강술

—치조능의 폭경을 효과적으로 증가시키기 위한 술식으로 자가골을 이용한 증강술은 입자형 골이식재를 사용하는 경우보다 치조능 폭경의 증가가 더 많았고 합병증의 발생률은 더 낮았다. 또한 수평적 치조능 증강술은 종종 차폐막과 입자형 자가골, 동종골, 이종골이식을 동반한 자가골 이식술의 사용이 요구된다.

• 수직적 치조능 증강술

—수직적 골증강술은 수평적 골증강술에 비해 예지성이 더 낮으며, 합병증 발생률이 더 높다. 자가골을 이용한 골증강술에서 입자형 재료를 사용한 경우보다 치조능 고경의 증가량이 더 많았다. 또한 수직적 치조능 증강술은 매우 빈번하게 차폐막과 입자형 자가골, 동종골, 이종골 이식을 동반한 자가골 이식술의 사용이 요구된다.

—자가골 이식의 사용에도 불구하고, 합병증 발생률이 높을 수 있으며, 추가적인 이식술이 필요할 수 있다. 이식재는 임상적 상황에 필요한 생물학적, 기계적 특성에 따라 선택해야 한다. 입자형 재료의 사용시, 차폐막 사용이 요구된다.

• 골재생 유도 시기

—발치 시: 조기에 차폐막 노출 가능성이 큰 어려움이 있으나, 발치와가 하나의 급성 창상으로 받아들여지므로 골형성에 관여하는 세포와 혈액공급이 쉽게 이루어질 수 있다.

—발치후 4~6주: 충분한 양의 치은조직을 얻을 수 있다. 발치 후 결체조직과 골조직 사이에 혈병을 대체하려는 경쟁으로 치조정 흡수(alveolar crestal resorption)가 일어나기 시작하고, 발치와 하방은 적어도 2/3이상 woven bone으로 채워진다. 그러나 6주 정도의 미성숙 골조직은 연조직으로 오인되기도 하고, 임플란트 식립에 충분한 안정성을 제공하지 못하기도 한다.

—Carlsson 등: 골흡수는 발치후 1주일에 시작되어 첫 3주에 상당한 양의 순측치조골판이 얇아지고, 5~6주 후에는 원래의 치조골판이 완전히 흡수된다. 따라서 3~6주에 노출된 차폐막을 제거하는 일 외에 수술부위를 다시 여는 것은 좋지 않다.

• 외과적 술식(전치부의 수평적 치조골 흡수의 경우)

—결손부 노출을 위한 전층 점막골막의 형성

ⓐ 판막을 너무 얇게 하는 것은 피해야 한다. 두터운 치은 조직은 피개를 향상시키고 시술결과와 심미를 개선시킬 수 있다. 치조제가 흡수된 무치악부에 치조정절개를 가하고, 골이식을 시행할 범위를 고려하여 절개를 연장 후, 수직 이완 절개를 가한다. 치조정절개 시 절개선을 약간 구개측에서 시행하여 차폐막의 피개를 확실하게 해주어야 한다. 수직 절개는 재료 위에 두어서는 안되며, 재료로부터 떨어져 위치해야 한다.

—육아조직의 제거 및 피질골 천공

ⓐ 직경이 작은 bur(No.1/2~2)를 이용한 피질골의 천공은 vascular channel이 자라고, 골전구세포들이 빠르게 자라도록 하기 위하여 혈행을 증가시키는 역할을 한다.

ⓑ 본 단계는 술식에 반드시 필요한 것은 아니며, 임상적 상황에 맞게 적용 여부를 결정해야 한다.

—이식골괴의 채취

ⓐ 하악 정중부 또는 상행지부에서 골결손부에 적합한 크기의 골편을 채취한 후, 이를 이식하고자 하는 부위에 안정적으로 적합되도록 다듬는다.

—이식골괴의 형성 및 고정

ⓐ 채취한 자가골괴를 수혜부에 적합시킨 후, drill bit 이용하여 골편과 수혜부를 한번에 관통시켜 screw hole을 형성한다.

ⓑ screw head가 골괴에 완전히 잠길 수 있도록 round bur 이용하여 이식골괴의 screw hole 상방을 확장시켜준다.

ⓒ screw로 이식골편을 고정한다. screw를 이용한 고정시, 직경과 길이의 선택은 임상적 상황에 따라 선택할 수 있지만, 중요한 것은 이식골괴가 확실히 고정되어야 한다는 것이다.

ⓓ 고정한 이식골괴 주변의 결손부 및 빈 공간을 골이식재로 충전한다. 골이식재의 충전은 임상적 상황에 맞추어 선택할 수 있으며, 혼합 이식을 시행할 수도 있다.

—차폐막 적용

ⓐ 흡수성 또는 비흡수성 차폐막을 선택하고 막의 크기를 정한 후 형태를 다듬어 날카로운 모서리를 만들지 않도록 한다.

ⓑ 막은 결손부 변연보다 최소 3mm 연장하며, 내면이 결손부를 덮도록 해야 한다.

ⓒ 항상 차폐막은 인접치아보다 약 1mm 정도 떨어지도록 위치시킨다. 왜냐하면 치은 열구를 통해 감염이 일어날 수 있게 때문이다. 차폐막의 적합 시 차폐막이 접히지 않도록 한다.

—이완절개 및 봉합

ⓐ 피판에 골막이완절개를 가한 후, tension 없이 피개되는지 확인한다.

ⓑ 골괴 이식시, 연조직이 얇은 경우 피개할 수 있는 연조직의 양이 부족할 수 있으므로 결체조직 이식술을 선행하는 것을 고려할 수 있다.

ⓒ 골이식재 및 차폐막이 노출되지 않도록 완전히 봉합한다.

—임플란트 식립 및 차폐막의 제거

ⓐ 약 6개월 경과 후, 임플란트 식립을 위해 피판을 거상한 후, 비흡수성 차폐막을 사용한 경우 차폐막을 제거하고 임플란트를 식립한다.

5) 수술 후 관리

(1) 합병증 및 처치

① 차폐막이 노출되는 경우는 약 20~50%로 보고되고 있으며 차폐막이 상부 연조직을 통해 노출될 때 합병증 발생 빈도가 대단히 높아진다. 노출이 반드시 골유도재생술 실패를 의미하는 것은 아니지만 노출되었을 경우에는 노출되지 않은 경우에 비해 신생골의 양과 질이 훨씬 떨어지는 것은 확실하다.

② 노출된 비흡수성 차폐막이 연조직으로 둘러싸이고 염증이 없고 차폐막의 유동성이 없으면서 주변의 연조직을 가볍게 누를 때 통증과 배농이 없는 경우에는 즉시 제거하지 않아도 된다. 그러나 0.1~0.2% chlorhexidine 함수 등을 통한 철저한 위생관리와 경과 관찰이 필수적이다. 최소 4주간 유지하다가 제거한다.

③ 노출된 흡수성 막은 흡수가 가속화되면서 감염을 유발하고 골유도재생 효과를 현저하게 감소 시킬 수 있기 때문에 노출된 부분을 즉시 제거하는 것이 좋다.

(2) 골유도재생술 후 2차 수술 시기

① 과립형 이식재료를 이용한 차폐막 골유도재생술을 행한 경우 이식부위의 크기와 골성벽의 수, 사용된 자가골의 양에 따라 짧게는 3, 4개월에서, 많게는 10개월까지의 시간이 소요된다. 많은 이식부위가 너무 빨리 개방됨으로 인해 성공하지 못하고 있다. 실제로 미성숙 골과 연골에 골이식재가 섞여 있는 상태로 골의 대체를 위한 골전도 과정이 완료가 되지 않은 상태이다. 그러므로 6~10개월 정도 기다리는 것이 일반적일 것이다.

② 이식재의 성숙은 이식 부위 연조직의 치유가 끝난 후에 시작된다. 만약 초기 치유기간의 몇 주 동안 골이 노출되면 골이식은 연조직이 이식할 부위 상방에서 완전하게 치유가 될 때까지 미루어져야 한다.

6) GBR 성공의 필수요건

(1) 임플란트의 안정성

① 임플란트의 안정성이 무엇보다도 중요하며, 이를 위해 골질이 나쁜 경우 길이가 길거나 직경이 큰 임플란트를 사용할 수 있으며 비강저, 상악동저의 단단한 피질골에 고정하기도 한다.

② 또한 넓은 직경의 임플란트를 사용하거나 osteotome 을 사용하여 골조직을 측방 및 하방으로 압축하여 고정성을 좋게 한다.

(2) 창상의 안정성

① 차폐막을 이용하여 섬유성 결체조직의 성장은 차단하고, 혈관모세포(angioblast)와 골형성세포(osteogenic cell)가 골수에서부터 GBR부위로 방해받지 않고 성장하도록 한다.

② 차폐막은 혈병의 안정성에 중요한 역할을 하므로 치유기간 동안 움직임이 없어야 하며 또한 차폐막 상방으로 보철물에 의한 압박이 가해지지 않아야 한다.

(3) 건강한 혈관성 조직

① 골형성세포(Osteogenic cell)가 충분히 골수에서 유도될 수 있도록, 작은 bur(No.1/2~2)를 이용하여 피질박리를 시행한다.

(4) 적절한 공간확보

① Titanium reinforced 차폐막을 사용하거나 핀, 임플란트를 이용하여 차폐막을 받쳐준다. 또는 골이식 재료를 이용하여 공간을 확보한다.

(5) 감염 예방

① 수술전 후로 적절한 항생제 요법을 사용해야 하며, 보통 수술 1시간 전에 amoxicillin 등의 항생제를 경구투여하고, 술후 5~7일간 복용시킨다.

② 수술 전후 항생제 투여의 기간 및 약제의 종류, 방법은 프로토콜이 매우 다양하며, 환자의 상태 및 술자의 경험에 따라 다르게 적용할 수 있다.

(6) 연조직 피개

① 차폐막 노출시 감염의 기회가 높아지고, 창상의 안정성이 떨어지므로 연조직에 장력없이 완전히 봉합하는 게 중요하다. 이를 위해 수직 절개 및 골막이완절개를 통해 연조직 피판의 연장을 도모한다.

(7) 창상 치유

① Jones와 Triplett 등은 임플란트 식립과 골재생을 동시에 시행한 경우 흡연 환자중 80%가 후유증이나 문제점이 있었으며, 비흡연자중에서는 단 10%에서만 후유증이 나타난 것으로 보고하였다.

4. 상악동 골이식술

1) 상악동의 해부

(1) 상악동의 구조

- 외벽: 상악골 하방과 관골돌기를 형성. 안와하 동맥과 후상 치조동맥의 내골성 문합을 포함.
- 하벽: 상악동저라고도 하며, 상악 구치부의 치근단과 연관. 치아가 상악동 바닥을 관통하거나 내면에 직접 접촉되기도 함. 약 30%정도에서 유치악 상악에서 골격벽에 존재하고 75%이상 소구치부에 존재한다.
- 전벽: 안와 가장자리에서 소구치 치근단 바로 위로 이어지는 얇고 밀도 있는 뼈로 이루어져 있음. 안와하 신경은 상악동의 지붕을 지나 안와하공까지 주행한다.
- 내벽: 비강의 외측으로 내벽의 아래 부분은 하비도나 비와의 바닥에 해당하며, 위쪽은 중비도에 해당한다. 소공이 내벽의 윗부분에 존재한다.
- 후벽: 측두하와에서부터 상악동을 분리하는 익상악 부분에 해당한다. 익상악와 부분에는 내상악동맥, 익돌근 정맥총, 접구개신경절, 대구개신경 등이 포함한다.

(2) 상악동의 혈액공급과 신경 분포

- 외경동맥에서 분지되는 상악동맥에 의해 직접적으로 이루어짐.
- 후상 치조동맥과 안와하 동맥으로 가지를 내며 주로 이 혈관에 의하여 혈액을 공급받고 내골성 문합 또는 외골성 문합을 형성함.
- 후상 치조동맥의 내골성 분지는 상악동저에서부터 5~10mm 사이에 관찰이 되며, 측방으로의 접근시 파열

가능성이 있어 많은 출혈을 야기한다.

- 파열시 수술 시야를 방해하며, 상악골내로의 혈류공급을 줄여 골이식에 좋지 않은 영향을 미친다.
- 상악동 점막의 내측과 후측은 후외비동맥을 통해 혈액공급을 받는다.
- 나이가 증가할수록 상악골의 혈관의 크기와 숫자가 점점 줄어들어 골이식 후골의 치유와 재생을 느리게 한다. 또한 골흡수가 증가할수록 피질골이 얇아져서 혈액 공급의 감소를 유발한다.
- 상악동의 정맥 분포는 상악동 소공에 있는 정맥총에서 비롯되며, 이 망상 조직은 전방으로는 안면 정맥에, 후방으로는 상악정맥과 경정맥까지 분포한다.
- 측방 접근법을 이용한 상악동 골이식술에서 상악동 외벽의 상방에 존재하는 안와하공으로 안와하신경이 나오기 때문에 손상의 가능성이 존재한다.

(3) 상악동 점막

- 상악동의 상피는 위중층 상피와 섬모원주 상피로 분류된다.
- 섬모원주상피세포, 비섬모 원주세포, 기저 세포, 술잔 세포, 장정 세포가 분포한다.
- 섬모세포는 상악동에서의 점액을 코로 배출한다.
- 세균에 의한 감염, 오염, 알레르기, 약물 치료등은 섬모의 수를 줄게 하기도 하며, 그 운동을 느리게하여 점액의 흐름이 적어질 수 있다.
- 상악동공의 개통성과 크기의 변화로 섬모의 활동이 영향받아 점액의 흐름이 변화한다.
- 상악동 점막의 두께는 일반적으로 0.3~0.8mm이며, 흡연자의 경우 굉장히 얇아서 거의 존재하지 않거나 편평상피와 함께 굉장히 두껍게 존재하기도 한다.

(4) 상악동의 방사선학적 평가

- 임상 및 방사선검사를 통하여 상악동염 및 기타 질환이 존재하는지 평가하여야 하며, 상악동염이 존재하는 경우 적절한 치료를 통하여 질환을 치료한 이후에 골이식술을 시행하여야 한다.
- 전산화단층영상은 상악동의 질환을 평가하는데 매우 유용하며, 임플란트 식립에 필요한 잔존 치조골 높이, 폭경, 골질등을 평가할 수 있고, 상악동의 크기 및 형태, 상악동내 격벽, 후상치조 동맥의 내골성 분지, 점막의 건전성 등을 확인할 수 있다.
- 파노라마방사선영상은 상악 구치부의 사전 준비용 평가에 유용하지만 잔존 골에서 약 5~10mm의 골높이가 상의 변형에 의하여 영향을 받을 수 있고, 왜곡 및 상의 중복, 허상 등에 의하여 상악동의 평가가 어려울 수 있다.

2) 치조정 접근법을 통한 상악동 골이식술

① 충분한 치조골의 폭경, 잔존골의 높이 5mm이상, 상대적으로 상악동저의 형태가 편평한 경우, 치조 접근법을 통한 상악동저 거상술이 추천될 수 있다.

② 이 술식을 시행하기 위한 전제 조건은 임플란트의 일차 안정을 얻을 수 있어야 한다는 것이다.

③ 이 술식의 주된 단점은 상악동 막의 천공이 발생했을 시 처치하기 어렵다는 것이다. 따라서 치조 접근법은

측방 접근법을 통한 상악동저 거상술 경험이 많은 임상가만이 시술해야 한다.

④ Osteotome을 치조골에서 제거할 때는 비틀어서 제거하지 않는데, 이것은 임플란트 삽입 부위의 폭경이 증가될 수 있기 때문이다.

⑤ 눈으로 보면서 하지 않는 외과적 기법이기 때문에 상악동막의 천공 위험이 크며, 상악동 점막이 천공되면 이식재는 상악동 내에 유출되며 수술 후 감염의 위험이 커진다.

⑥ 상악동 폭경이 좁거나 주위에 상악동격벽이 존재하는 경우 막의 천공 위험성이 크므로 측방 접근법을 통한 상악동 골이식이 추천된다.

⑦ Osteotome을 이용하지 않고 안전하게 치조정을 통하여 상악동저를 삭제할 수 있는 다양한 기구가 출시되었으며, 각 제조회사의 프로토콜을 따라 상악동저를 거상할 수 있다.

(1) 술식

상악동저 거상시 골이식재 삽입 후 osteotome을 사용하는 방법과 osteotome으로 상악동저를 완전히 거상한 후 골이식재를 넣는 방법, 이식재를 이식하지 않고 임플란트를 식립하는 방법등이 있으나 본 술식에서는 osteotome으로 상악동저를 거상 후 골이식재를 넣고 임플란트를 식립하는 방법을 기준으로 설명한다.

(2) 마취 및 절개

- 후상치조신경, 중상치조신경, 대구개신경 전달마취를 시행한다.
- 무치악 상악 후방부의 상악결절에서부터 견치의 원위부까지 무치악 치조제 융선에서 전층 판막의 절개를 시행한다.
- 임플란트 한 개당 대략 5mm 정도의 능선 절개를 시행하며, 필요에 따라 원위부나 앞부분에 수직 또는 외측의 긴장을 완화시키는 사선 절개를 시행한다.
- 부착치은이 적다면 초기 절개는 각화가 더 많이 된 구개부쪽으로 이동시켜 이루어진다.
- 치아가 존재한다면 절개선을 최소한 한 개의 치아까지 연장한다.

(3) 피판의 형성 및 박리

- 대구개동맥이 손상받지 않도록 조심스럽게 구개측 피판을 박리한다.
- 무치악 치조제로부터 협측 점막을 박리한다. 이 부위는 피질골이 적기 때문에 박리시 손상받지 않도록 주의한다.

(4) 골삭제(일반적인 접근법)

- 최근에는 상악동저 거상을 위한 전용 drill kit가 다양하게 개발되어 사용되고 있으며, 사용법은 각 제조사의 술식 기준에 따른다. 이로 인하여 경험이 부족한 술자들도 안전하게 상악동막으로의 접근 및 거상이 가능하다.
- 라운드버를 이용하여 임플란트 식립 부위를 표시하고, 피질골을 천공시킨다.
- 각 임플란트 시스템에 따른 초기 drilling 버로 상악동 저에서 1~2mm정도 짧게 골삭제를 시행한다.

- 골확장에 사용되는 osteotome을 이용하지 않는다면, 각 시스템의 drilling 순서에 따라 드릴을 사용한다.
- 임플란트 식립을 위한 최종 drilling 버를 상악동저에서 1~2mm 더 짧게 골삭제를 시행한다.

(5) Osteotome사용 술식

- 최종 drilling 버와 같은 직경의 osteotome을 선택하며, 끝이 편평하거나 오목한 모양이어야 한다. 골확장에 사용되는 osteotome과는 끝모양이 다르다.
- 최종적으로 drilling된 위치까지 도달할 때까지 천천히 malleting하면서 삽입한다.
- 원하는 위치까지 삽입되지 못한다면, drilling 버를 이용하여 1mm더 삭제한 후 다시 osteotome을 삽입한다.
- Osteotome을 상악동저를 불완전 골절시키기 위하여 짧고 강하게 malleting한다.
- 상악동저가 골절된 것으로 느껴지면 즉시 malleting을 멈추고 osteotome을 제거한다.
- 상악동저가 골절된 것을 확인하고, 막이 천공되었는지 확인한 후 다시 osteotome을 삽입한다.
- 한번에 0.5~1mm씩 malletting하여 막을 거상시킨다. 막이 천공되지 않도록 조심스럽게 확인하면서 시행하여야 한다.

(6) 골이식재 충전

- 원하는 위치까지 거상되면 osteotome을 제거하고 골이식재를 삽입한 후에 osteotome을 천천히 malleting하여 골이식재를 상악동막 하방으로 밀어 올린다. 거상된 막에 의하여 새롭게 형성된 공간에 비하여 골이식재를 많이 넣게되면 막이 천공될 수 있다.
- 골이식재가 원하는 만큼 삽입되면 임플란트를 각 시스템에 따라 식립한다.

(7) 봉합

- 전층 판막을 재위치 시킨 후 봉합하며, 일반적으로 4~0 nylon, 또는 합성polyamide가 사용된다. 혈종이 우려될 시 배농관을 사용할 수 있다.
- 발사는 연조직의 치유 상태를 관찰한 후 7~10일 후 시행한다.

(8) 임플란트 2차수술 시기

- 임플란트의 노출은 식립 후 6~9개월 뒤에 시행한다.
- 치유기간은 이식재의 양, 중격의 수, 환자의 전신상태에 좌우 된다.
- 보통 자가골은 4~6개월, DFDB는 6~10개월, 골전도물질은 12~16개월, 상악동 점막이 천공된 경우에는 9~12개월 후 시행한다.

3) 측방 접근법을 통한 상악동 골이식술

① 잔존골량이 5mm 이하이거나, 임플란트의 일차 안정을 얻기에 부적절할 때, 치조정 접근법이 숙련되지 않았을 때, 측방 접근법을 통한 상악동 골이식술이 사용될 수 있다.

② 더 쉽고, 안전한 방법으로 윈도우를 형성하고, 상악동막을 거상시킬 수 있는 다양한 기구가 출시되고 있으며, 각 제조회사 별로 기구의 조작법이 다름을 알고, 프로토콜에 따라 시술하여야 한다.

③ 건강한 상악동 점막의 경우 회청색을 띄지만 상습적인 흡연자의 경우 점막이 많이 퇴축되거나 약해서 접촉에 의해 찢어지기 쉽다. 따라서 수술 전에 흡연 여부에 대해서 철저히 조사해야 한다.

(1) 술식

① 마취 및 절개

- 후상치조신경, 중상치조신경, 대구개신경 전달마취를 시행한다.
- 상악 결절에서 상악동 전벽 한 개 앞 치아까지 상악 후방부 무치악 치조제 능선상에 절개를 시행한다. 치조제의 흡수가 협측에서 진행되므로 대구개 동맥이 치조제 능선에 가깝게 존재할 수 있음을 고려한다.
- 수직 이완절개는 상악동의 전방 수직벽에 최소한 10mm정도로 시행한다.

② 피판의 형성 및 박리

- 협측의 연조직 피판은 치조능 부위보다 전정부를 더 높게 하는것과 같이 적절한 혈액공급을 유지할 수 있도록 디자인한다.
- 협측의 피판을 상악골의 측벽을 드러낼 정도로 박리를 시행한다. 안와하공이 보이지 않을 정도로만 박리를 시행해야 하며, 기구 조작을 편하게 하기 위하여 피판을 협점막에 임시로 봉합할 수 있다.
- 모든 섬유성 연조직은 골이식재의 연조직 오염을 피하기 위하여 제거되어야 한다.

③ 윈도우의 형성

- 최근 상악동 벽 윈도우 형성을 위한 특수 버들이 개발되어 사용되고 있으며, 안전하고 편리하게 상악동막에 접근이 가능하다. 사용법은 각 제조사의 가이드라인에 따른다.
- 측방 접근 윈도우의 디자인은 상악동의 측벽, 치조제의 정상에서 상악동저의 위치, 치근과의 위치, 격벽의 존재 및 위치에 따라서 결정되어야 한다.
- 중격이 상악동저 하방에 위치한 경우에는 door를 정상적인 형태로 형성하고, 중격이 상악동저보다 상방에 위치한 경우에는 door를 W자 모양이나 2개의 trap door로 형성한다. 즉 중격의 위치가 낮은 경우에는 수술 시 큰 문제가 되지 않는다. 상악동에 중격이 존재하는 양상은 16~58% 정도로 보고되고 있다.
- 원형태, U자형, 사각형태 등으로 윈도우를 형성할 수 있고, 경첩창, 분리창, 삭제형으로 윈도우를 처리할 수 있다.
- 윈도우 형성법은 No. 6 라운드 버를 이용하여 전반적인 윈도우의 크기를 디자인한 후에 No. 4 라운드 버를 이용하여 뼈의 홈을 없애고 다듬는다. 일반적으로 냉각 식염수 주수 하에서 500~2,000RPM으로 시행해야 상악동막에 버가 접촉이 되어도 쉽게 찢어지지 않는다. 회전 속도는 상악동 측벽의 골질에 따라 조절하도록 한다. 카바이드 버는 점막에 접촉시 쉽게 찢어지게 하는 경향이 있으므로 숙련되지 못한 술자는 다이아몬드 버를 사용하는 것이 좋다.
- 윈도우의 하연은 상악동저 상방 약 2~5mm 정도에 형성하는 것이 편리하다. 너무 상방으로 접근시 상악동저의 막을 거상하는 것이 어려우며, 천공의 위험이 크다.

- 윈도우의 크기는 직경 8~10mm정도로 형성하며, 술자의 숙련도에 따라 조절될 수 있다. 윈도우를 크게 형성하면 직접 이식위치를 볼 수 있는 이점과 점막 거상시 막의 긴장이 적어지도록 하게 하는 이점이 있다. 그러나 너무 크면 측벽에서 이식재로 골형성이 이루어지는 것을 막는다.
- 윈도우 형성시 모서리를 각지게 형성하게 되면 내상방으로 골절시킬 때 점막의손상이 발생할 가능성이 크다.
- 협측 피판을 거상시키는 retractor가 윈도우 내로 들어가 점막을 손상시키지 않도록 주의한다.
- 윈도우의 근원심 위치는 골이식이 필요한 부위에 따라 변화되며, 상악동의 전방 수직벽에서 약 5mm정도는 원심에 위치하도록 한다.
- 측벽에는 후상치조동맥의 내골성 분지가 존재한다. 무치악 환자에서는 크기가 감소하나 크기가 큰 경우 천공시 출혈을 야기하며, 상악골과 점막에 혈행을 좋지 않게 한다. 상악동저에서 5~10mm 상방으로 주행하며, 제1대구치부에서 가장 낮게 존재한다.
- 골삭제시 막의 파란 색상 또는 출혈이 보이기 시작하면, 점막에 접근하였다는 표시이다. 점막 거상용 기구로 조심스럽게 확인하면서 골삭제를 진행해야 한다.

④ 상악동 점막의 박리 및 거상

- 원하는 만큼의 윈도우가 형성되면 경첩창 형태인 경우 조심스럽게 내측으로 골절시키며, 골절이 일어나지 않으면 윈도우의 주변부를 두드리고, 여전히 골절이 되지않는다면 예정된 골절선을 따라 두드리도록 한다.
- 윈도우의 삭제형인 경우 상악동막의 거상을 시작한다.
- 상악동 점막 거상을 위한 다양한 기구가 있으며, 구부러진 부분은 윈도우에 대고 날카로운 날부분은 상악동 점막과 상악동 내벽의 변연에 2~4mm의 깊이로 댄다. 골변연에 날카로운 뼈 부분이 남아 있으면, 기구로 쳐서 없애도록 한다. 상악동 점막은 골벽에서 쉽게 떨어져 나가는데, 이것은 탄력 섬유가 적고 피질골막에 접착되어 있지 않기 때문이다.
- 상악동저, 후방, 상방, 전방, 내벽 순으로 점막을 거상시킨다. 기구는 골면에 대고 밀듯이 조작하면 점막이 쉽게 거상된다. 전방부는 시야가 좋지 못하므로, 접근이 어려울때는 윈도우를 앞쪽으로 연장하여야 한다.
- 치조능에서부터 임플란트의 식립에 필요하다고 결정되는 높이까지 점막을 젖혀야한다. 단 20mm를 넘지 않도록한다.
- 이식재의 공간은 상악동저를 바닥으로 하고, 후전벽, 내전벽, 전측 전벽을 그 측벽으로 하며, 접근 윈도우와 상악동 점막을 그 상벽으로 한다.

⑤ 골이식재 충전

- 점막이 성공적으로 거상되었다면 자가골, 탈회 동결건조 동종골, 탈단백 이종골, B-TCP와 HA, 탄산칼슘으로 구성된 합성골, 그리고 이것들의 모든 조합이 골이식재로써 사용될 수 있다.
- 상악동 전체의 용적은 평균 15cc이고, 상악동저 거상량과 필요한 이식골량과의 관계는 5mm 거상을 위해서는 0.69±0.46cc의 뼈가, 10mm 거상을 위해서는 1.9±0.82cc의 뼈가, 15mm 거상을 위해서는 4.01±1.41cc의 뼈가, 20mm 의 거상을 휘해서는 6.14±1.75cc의 뼈가 필요하다고 하였다.
- 새롭게 이식된 골은 이식 부위 주위를 둘러싸고 있는 벽으로부터 형성되는데, 일반적으로 골이식의 성숙기간은 4~10개월이며 이식 재료의 종류와 이식 부위의 내외측, 전후방 길이에 영향을 받는다.

- 자가골은 하악지, 하악골 정중부, 골융기, 상악 결절, 골 drilling 시 부산물 등에서 얻을 수 있다.
- 골이식재의 충전을 위해 시판되고 있는 전용 제품을 사용할 수 있다.
- 너무 단단하게 이식재를 충전하게 되면 골형성에 방해가 될 수 있으며, 점막이 천공되지 않도록 과도한 힘을 가하지 않는다.
- PRF, CGF 또는 PRP 등이 조직 치유를 위한 성장인자 증가를 위하여 사용될 수 있으나 효과에 관한 논란이 아직 존재한다.
- 접근 윈도우에는 흡수성 막이나 비흡수성 막이 사용될 수 있으나, 비흡수성 막은 수술 후 상악동 감염의 원인이 될 수 있는 세균의 침착과 증식을 증가시킬 수 있다. 막에 의한 윈도우의 폐쇄는 섬유조직의 개입을 늦추고, 측면 골벽의 재생을 향상시키는 장점이 있지만, 골막에서의 혈행이 차단되는 단점이 있다.
- 상악동을 거상함과 동시에 임플란트를 식립하기 위한 이상적적인 상태는 (1) 약 5mm이상의 치조골 높이 (2) 치조골 폭경 6mm이상 (3) D3나 그 이상의 골질 (4) 상악동에 병적 상태가 없을 것 (5) 상악동염의 과거 병력이 없을 것 (6) 상대적 금기증 흡연, 전신질환 등이 없을 것 (7) 상악동막의 천공이 없거나 작을 것 (8) 유동성 연조직에 parafunction이 작용하지 않을 것 등이 있다. 이상의 상태를 만족시키지 못할 경우에는 그의 개선을 위하여 술식을 개선할 수 있다.

⑥ **봉합**

- 전층 판막을 재위치 시킨 후 봉합하며, 일반적으로 4~0 silk, nylon, 또는 합성polyamide가 사용된다. 혈종이 우려될 시 배농관을 사용할 수 있다.
- 발사는 연조직의 치유 상태를 관찰한 후 7~10일 후 시행한다.

⑦ **임플란트 2차수술 시기**

- 임플란트의 노출은 식립 후 6~9개월 뒤에 시행한다.
- 치유기간은 이식재의 양, 중격의 수, 환자의 전신상태에 좌우 된다.
- 보통 자가골은 4~6개월, DFDB는 6~10개월, 골전도물질(osteoconductive material)은 12~16개월, 상악동 점막이 천공된 경우에는 9~12개월 후 시행한다.

4) 상악동 수술 관리

(1) 상악동 거상술의 금기증

① **절대적 금기증**

- 내과적 질환, 비조절성 전신 질환을 가진 환자
- 상악골에 고선량의 방사선 치료를 받고 있는 환자
- 정신 장애가 있는 환자
- 패혈증
- 심한 흡연가
- 지나친 알코올 및 약물 남용

② **상대적 금기증**

- 국소의 경조직 및 연조직에 병변이 존재하는 경우
- 상악동 감염
- 급성 치성 감염
- 상악동의 병리적인 상태: 상악동 낭종 혹은 종양, 폴립
- 과도한 비강의 병리적인 상태: 심한 알러지성 비염
- 이전에 상악동 수술을 받은 경우

(2) 상악동 수술 후 주의사항

① **상악동내에 음압이 발생되지 않도록 주의 시킨다.**

- 코를 풀지 못하게 하며, 빨대로 음료수를 마시지 못하게 한다.
- 재채기를 할 경우에는 입을 벌리고 하도록 한다.
- 잘 때 코를 골지 않도록 주위 사람에게 부탁한다.

② **약 7일간 적절한 투약을 시행한다(일반적인 내용이며, 필요에 따라 가감).**

- 충혈 제거제(decongestant): 비점막의 충혈을 방지함으로써 ostium의 폐쇄를 억제한다.
- 항생제: 통상적으로 페니실린 계통 혹은 세팔로스포린 계통의 항생제 처방, 진통 소염제, 스테로이드, 항히스타민제재 등이 부종 방지, 코막힘 방지를 위해 사용 가능하다.

③ **약간의 피가 콧물에 섞여 나올 수 있으므로 앞쪽으로 흘러나올 때는 휴지로 닦고, 목 뒤로 콧물이나 피가 흘러나올 때는 입으로 살살 뱉어 내도록 한다.**

④ **음주, 흡연은 절대 피하도록 하며, 감기에 걸리지 않도록 조심한다.**

⑤ **머리를 높인 위치로 자도록 하며, 뜨거운 식사는 피한다.**

(3) 수술 중, 수술 후 합병증

① **상악동막의 천공, 치조골 골절, ostium의 폐쇄, 출혈 및 인접치아의 손상 등**

② **상악동막의 천공**

- 술식의 10~35%에서 발생 가능한 매우 흔한 합병증이며, 다음의 폐쇄하는 일반적인 방법들을 경우에 따라 사용한다.
- 크기가 작을 경우
  —교원질 막이나 흡수성 차폐막을 천공 부위에 적용
  —5~0 vicryl로 봉합: 난이도가 높아서 시행하기 어려움.

—거상된 점막이 천공된 부위에서 접히면 특별한 처치를 시행하지 않고 놔두어도 큰 문제가 없음

• 크기가 클 경우

—수술을 중단하고 약 2~4개월 후 재수술을 고려

—Fibrin glue를 천공부위에 적용하고, 흡수성 차폐막이나 교원질막 등으로 피개 · 블록형 자가골을 사용하여 폐쇄 가능

③ **창상 열개**

—창상 열개를 방지하기 위해선 봉합시 장력이 가해지지 않도록 해야 하며, 필요하면 수직이완절개를 더 길게 연자하거나 이완절개(releasing incision)를 시행하기도 함.

—연조직이 어느정도 치유되는 2주간은 가능한 어떠한 보철물도 피하며, 유동식을 섭취하도록 한다.

—창상이 벌어진다면, 대개는 이차 치유를 유도하기 위하여 식염수로 세척하고 구강내 위생을 적절히 유지 시키도록 한다. 또한 보철물이 닿지 않도록 조정하거나 사용하지 않도록 한다.

• 이식된 골까지 노출이 되면 감염된 이식골을 제거하거나, 필요하다면 모든 이식골을 제거하고 3개월 이후에 재수술을 계획한다.

④ **상악동염**

• 자주 발생하는 합병증의 하나이다.

• 소공이 폐쇄되거나 점막 섬모 운동에 장애가 발생하면 상악동의 분비물이나 기타 감염원이 제거되지 못하므로 상악동내에 술 후 감염을 일으킨다.

• 항생제, 항히스타민, 충혈 제거제, 소염제 투여로 치유가 되는 경우도 있으나 만약 그렇지 못하다면 절개 및 배농술이 필요할 수있고, 이식재 및 임플란트를 완전히 제거 해야 하는 경우도 있다.

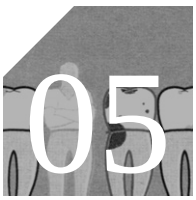

05 보철치료

⊙목 차⊙

1. 임플란트 인상채득법의 선택

2. 임플란트 하중시기의 선택
   1) 임시수복물
   2) 교합양식
   3) 부위에 다른 하중의 선택
      (1) 상하악 무치악부위
      (2) 상악 무치악 부위
      (3) 상하악 구치부 부분 무치악부위
      (4) 하악 구치부 부분 무치악부위
      (5) 상악 구치부 부분 무치악 부위
      (6) 심미적 부위의 부분 무치악 부위

3. 심미적인 임플란트 치료를 위한 고려사항
   1) 무치악 부위의 종류에 따른 고려사항
      (1) 전치부 단일치 결손
      (2) 전치부 다수 치아 결손
   2) 적절한 결정을 내리는 데 고려해야할 점
      (1) 발치해야 할 치아가 존재하고 치주염이 없는 경우
      (2) 발치해야 할 치아가 존재하고 치주염이 있는 경우
      (3) 이미 치아가 발치되어 있고 연조직과 치조골이 평평하게(Flattening)되어있는 경우

4. 부분무치악 환자의 임플란트 보철치료
   1) 자연치와 임플란트를 연결하는 치료법
   2) 임플란트에서 pontic을 사용한 bridge 형식의 채택
   3) 상부구조물 보철시 연결고정(splinting)의 필요성
   4) 국소의치와 혼용여부
   5) 고정체와 상부구조의 연결 양식: 나사유지형 지대주와 시멘트유지형 지대주의 선택

5. 완전무치악 환자의 임플란트 보철치료
   1) 피개의치
      (1) 식립 개수
      (2) 피개의치 유지장치
   2) 고정성 보철물

6. 임플란트와 관련된 합병증
   1) 기능시기 중 보철과 연관된 합병증
   2) 연조직과 연관된 심미적인 합병증

1. 임플란트 인상채득법의 선택

인상채득은 연조직 치유가 충분히 일어난 다음에 실시하여야 하며 수술 직후의 연조직 변화뿐 아니라 보철 수복 수개월 후에도 연조직 퇴축이 일어나는 것이 보통인 만큼, 특히 전치부에서 연조직 성숙을 기다리는 것이 매우 중요하다. 그러나 요즘에는 임플란트 식립 직후 인상을 채득하여 즉시 수복을 하는 방법이 자주 사용되고 있으므로 멸균된 환경에서 러버댐으로 수술 부위를 격리하여 인상을 채득하기도 한다. 이럴 경우에는 연조직 변화를 충분히 고려하여 지대주의 선택과 최종 보철 수복 시기를 정한다.

인상재는 addition type silicone이나 polyether 모두 사용 가능하며 정확성에 거의 차이가 없다. 단 polyether는 최근 많이 개선되었다 하더라도 silicone 보다 단단한 재료이므로 치간 유두가 소실된 환자에서 사용할 경우는 제거 시 치주가 나쁜 치아에 해를 줄 수 있고 제거 자체도 어려우므로 미리 치간 공극을 utility wax등으로 막는 것이 좋다. Silicone의 경우 맞춤형 트레이를 쓰기도 하지만 대개 기성 트레이를 사용하여 putty와 연합하여 채득하는데 wash 방법으로 사용하는 경우는 문제가 없지만 동시에 mix하여 구강에 넣을 경우 putty가 치간 공극으로 들어간 채로 굳어 polyether와 마찬가지로 제거가 어려워지므로 주의해야 한다. 기성 트레이에 putty를 넣고 위에 비닐을 깔아 악궁에 적합한 후(비닐이 막아주므로 공극으로 putty 가 들어갈 수 없다) 즉시 비닐을 제거하고 임플란트 주위와 putty에 medium(light) body를 뿌려 구강 내에 적용하여 동시 경화시키는 방법이 간편하다.

1) Polyehter와 silicone(vinyl polysiloxane)의 정확도는 차이가 있는가?

11개의 대상 논문 중 10개에서 차이가 없다고 하였다. 두 재료 모두 임플란트 인상에 추천할 수 있는 재료이다. Polysulfide, plaster, alginate, agar의 정확성은 두 재료에 비해 떨어진다.

2) 인상용 coping의 연결고정은 정확성에 영향을 미치는가?

7개의 논문에서 연결고정이, 3개 논문에서 연결하지 않는 것이 더 정확하다고 하였고 7개에서는 차이가 없다고 하였다. 연결고정의 정확성에는 연결 물질인 아크릴릭 레진의 수축이 최소가 되는 것이 전제되어야 하므로 발달한 재료를 사용한 최근 논문일수록 연결고정이 더 정확하다고 하였다.

3) Pick up 방법과 transfer 방법간에 정확성 차이가 있는가?

3개 이하의 임플란트 인상 시는 차이가 없으나 4개 이상일 경우 pick up 방법이 정확하다고 하는 논문이 더 많았다.

4) 기울어진 임플란트가 인상 정확성에 영향을 미치는가?

2개 논문에서 바로 서 있는 것이 더 정확하다고 하였고 2개는 차이가 없다고 하였다. 제거시의 인상재료 변형이 관건이다.

그 외 인상채득 수준(fixture level, abutment level), 트레이의 영향 등이 조사되었으나 논문 수가 너무 적었다. 부품간의 기계적 허용량(machining tolerance)도 생각해 봐야 할 중요한 요소가 될 수 있다.

참고 문헌

- Lee H, So JS, Hochstedler JL, Ercoli C. The accuracy of implant impressions: a systematic review. J Prosthet Dent. 2008;100(4):285-91.

2. 임플란트 하중시기의 선택

1) 임시 수복물

임플란트 치료과정 중에 사용되는 임시 수복물은 무치악부위의 기능상 회복 외에도 여러 장점이 있다. 시기에 따라 크게 세가지로 나눌 수 있다. 임플란트 식립전 사용되는 임시 수복물, 임플란트 식립 후 부하를 가하기 전에 사용되는 임시 수복물, 임플란트 식립후 부하를 가하는 목적으로 사용되는 임시수복물로 분류될 수 있다. 임플란트 식립전 사용되는 임시 수복물은 주로 가철성 의치이다. 최종 보철물의 위치와 외형을 가늠해 볼 수 있게 하는데 도움을 준다. 전치부에서 발치후 즉시 무치악 부위에 위치된 임시 수복물은 연조직의 외형을 유지하는데 도움을 주어 최종적으로 보다 심미적인 수복물을 만들 수 있도록 도와준다. 또한 임시 수복물을 통하여 발음이나 심미적인 부분을 평가하는 것은 매우 중요한 일이라 할 수 있다.

임플란트 식립 후 부하를 가하기 전에 사용되는 임시 수복물은 대합치가 정출 되어 최종 보철물이 위치될 수직공간이 침범 당하는 것을 막아주는 역할을 하게 된다. 하지만 이러한 수복물은 주로 아크릴릭 레진을 이용한 연조직 지지 임시 의치인 경우가 대부분이고 이는 임플란트에 조절되지 않은 부하를 가하게 되어 임플란트가 노출 될 수 있고, 주변골 손실 및 임플란트 실패 같은 결과로 이어지기도 하므로 매우 신중하게 사용되어야 한다.

마지막으로 임플란트 식립후 부하를 가할 목적으로 사용되는 임시수복물이다. 일부에서는 이 임시 수복물을 이용하여 점진적 하중을 가하는 방법에 대해서 주장하고 있지만 과학적인 근거는 부족한 주장이다. 이 임시 수복물은 적용되는 시기에 따라서 여러가지로 나뉠 수 있다. 또한 임시수복물을 거치지 않고 최종 보철물을 적용하는 경우도 있다. 임시 수복물을 통해 즉시 부하, 조기 부하, 전통적인 방법의 부하, 지연 부하를 가하는 방법이 있다.

참고 문헌

- Cho SC, Shetty S, Froum S, Elian N, Tarnow D. Fixed and removable provisiona dentistry: a clinical report. Int J Oral Maxillofac Implants. 1996. May-Jun;11(3):395-9.
- Moscovitch MS, Saba S. The use of a provisional restoration in implant. Nov;28(11):604-8; quiz 609, 624. Review.
- options for patients undergoing implant treatment. Compend Contin Educ Dent. 2007.
- Santosa RE. Provisional restoration options in implant dentistry. Aust Dent J. Sep;52(3):234-42;2007.

2) 교합양식

여러 가지 요소들이 다양한 부하 방법에 영향을 미칠 수 있다는 것이 알려져 왔다. 이러한 요소들은 다음과 같은 것을 포함한다. 치주상태, 교합상태, 기능, 이상 습관의 존재, 임플란트 식립 부위의 특징, 임플란트 크기와 형태, 임플란트 재료와 표면성질, 임플란트 식립방법과 시기, 임플란트 초기고정 등이다.

부하 방법(Loading protocol)의 정의: 2008년 ITI consensus meeting에서는 2003년에 만들어진 정의를 그대로 쓰기로 하였다. 2003년에 이뤄진 정의는 다음과 같다.

① **즉시수복(Immediate restoration)**

임플란트 식립 후 48시간 이내에 수복물을 만들어주지만 교합면 접촉이 없는 경우

② **즉시부하(Immediate loading)**

임플란트 식립 후 48시간 이내에 수복물을 만들어주는 것

③ **조기부하(Early loading)**

임플란트 식립 후 48시간에서 3개월 내에 수복물을 만들어 주는 것

④ **전통적인 방법의 부하(Conventional loading)**

3~6개월 이후에 수복물을 만들어 주는 것

⑤ **지연 부하(Delayed loading)**

전통적인 방법보다 늦게 수복물을 만들어 주는 것

그밖에 부하에 대한 다양한 분류가 존재한다. 2006 EAO에서 내린 정의에 의하면, 즉시 부하는 식립후 72시간 이내에 가하는 부하라고 정의하였고 전통적인 부하 방법은 3~6개월 후에 가해지는 부하라고 하였다. 특이하게 기능을 하지 않는 즉시부하(Nonfunctional immediate loading)라는 정의가 있는데 이는 72시간 이내에 수복물을 장착하지만 대합치와 교합이 안되게 해 놓는 것으로 정의된다.

Cochran(2007)의 정의에 의하면 즉시부하는 식립 후 1주일 내에 부하를 가하는 것이라 하였고, 조기 부하는 1주일에서 2개월 사이에 부하를 가하는 것이라 하였으며, 전통적인 부하방법은 식립 후 2개월후 부하를 가하는 것이라 하였다.

3) 부위에 따른 하중의 선택

(1) 상하악 무치악부위

현존하는 문헌들은 미세한 거친 표면의 임플란트의 경우는 식립후 6~8주 사이에 부하를 가하고 이어 상하악에는 고정성 또는 가철성 보철물을 만들어주고, 상악에는 고정성 보철물을 만들어 줄 것을 지지한다. 6~8주 사이에 상악 overdenture로 부하를 가하는 방법을 지지할 수 있는 증거 수준(level of evidence)은 매우 낮다. 완전

무치악의 경우에서 임플란트 식립후 2~6주 사이에 loading을 가할 수 있는 증거는 없다. 하악 완전무치악의 경우는 microroughened implant와 함께 고정성 혹은 가철성 보철물에 즉시부하를 가하는 방법이 문헌들에 의해서 지지를 받는다. 이러한 모든 내용들은 술자가 적절한 교육, 경험 및 기술을 갖추었다는 것을 전제로 한다. 무치악부위에 치조정증대술, 상악동 거상술을 시행할 경우 그리고 환자가 parafunctional habit을 가지고 있는 경우는 상하악 완전무치악에서 전통적인 부하방법을 사용하여야한다.

(2) 상악 무치악부위

Microroughened implant와 고정성 보철물을 함께 사용하여 즉시 부하를 가하는 방법이 문헌을 통해 지지된다. 그러나 이 치료 방법이 매우 복잡하다는 것을 이해 해야 하고 적절한 교육과 경험과 기술을 갖고 있는 술자에게만 유용한 치료방법이 될 것이다. Overdenture로 상악에 즉시 부하를 가하는 방법을 지지할 문헌은 없다.

(3) 상하악 구치부 부분 무치악부위

특별히 고려해야 할 사항이 없다면 microroughened 임플란트 식립 후 6~8주 사이에 loading을 가할 수 있다. 전통적인 방법(임플란트 식립 6개월 후)으로 loading을 가해야 하는 경우는 다음과 같다. 조기 또는 즉시 부하를 가하기에 초기 고정이 적절하지 않을 때, 특수한 상황이 존재할 때(환자의 전신적 문제, 임플란트 식립부위가 좋은 상태가 아닐 때, parafunction의 습관을 갖고 있을 때, 다른 부위 임플란트에 complication이 있는 경우, 상악동 거상술이나 치조정 증대술의 필요가 있을 때)

(4) 하악 구치부 부분 무치악 부위

Microroughened implant를 이용한 즉시부하를 가하는 술식은 가치 있는 치료방법으로 고려될 수 있다. 그렇지만 문헌상에 나타나는 적응증, 비적응증, inclusion criteria, exclusion criteria은 일관성이 전혀 없다. 단 모든 문헌들에서는 경험이 많고 교육을 잘 받은 기술있는 임상가가 임플란트를 식립하였다는 전제가 있다.

(5) 상악 구치부 부분 무치악 부위

이 부위에 즉시 부하를 가하는 방법을 지지할 만한 어떠한 문헌도 없다.

(6) 심미적 부위의 부분 무치악 부위

심미적 부위에서 부분무치악의 임플란트 생존율은 loading protocol에 의해 영향을 받는 것 같지는 않다. 그렇지만 성공기준과 환자중심의 치료결과는 loading protocol에 영향을 받을 것이다. 이러한 양상들을 평가할 수 있는 어떠한 data도 존재하지 않기 때문에 clinical trial이 추천된다. 심미적 부위에서 microroughened implant로 6~8주 사이에 loading을 가하는 것은 통상적으로 행해지는 방법으로 고려될 수 있다. 즉시 부하를 가하는 방법도 가치있는 치료방법으로 고려될 수 있다. 하지만 이 술식은 매우 복잡하고 어려워서 오직 적절한 교육을 받고 많은 경험과 기술을 갖춘 임상의들만이 시행할 수 있다. 전통적인 방법의 부하(임플란트 식립 2개월 이상 지난 후 loading)를 가해야 할 경우는 다음과 같다. 초기고정이 좋지 않을 때, 특수한 임상적 상황이 존재할 때(환자의 전신적 문제, 임플란트 식립부위가 좋은 상태가 아닐 때, parafunction의 습관을 갖고 있을 때, 다른 부위 임플란

트에 complication이 있는 경우, 상악동 거상술이나 치조정 증대술의 필요가 있을 때).

참고 문헌

- Cochran DL, Morton D, Weber HP. Consensus statements and recommended clinical procedures regarding loading protocols for endosseous dental implants. Int J Oral Maxillofac Implants 2004; 19(suppl): 109-113.
- Espasito M, Grusovin MG, Willings M, Coulthard P, Worthington HV. Interventions for replacing missing teeth: different times for loading dental implants. Cochrane Database of Systematic Reviews 2007, issue2. Chichester, UK: Wiley.
- Nkenke E, Fenner M. Indications for immediate loading of implants and implant success. Clin Oral Implant Res 2006; 17(suppl): 19-34.
- Weber HP, Morton D, Gallucci GO, Roccuzzo M, Cordaro L, Grutter L. Consensus statements and recommended clinical procedures regarding loading protocols. Int J Oral Maxillofac Implants. 2009;24 Suppl:180-3.

3. 심미적인 임플란트 치료를 위한 고려사항

여러 방면의 많은 노력을 통한 발전으로 인하여 임플란트를 이용한 전치부 심미적 수복은 과거에 비해 매우 예지성 있는 치료방법이 되었고 장기간의 결과에서도 심미적으로 높은 만족도와 완성도를 보이고 있다. 하지만 심미적인 결과를 얻기 어려운 경우가 여전히 남아 있고 치료계획 수립 및 환자 상담 단계에서 이에 대한 언급과 설명이 반드시 시행되어야 한다. 주로 많은 치아가 결손된 경우, 무치악 부위에 골과 연조직의 양이 부족할 경우에는 임플란트를 이용한 심미적 수복이 어려움을 겪게 된다.

1) 무치악 부위의 종류에 따른 고려사항

(1) 전치부 단일치 결손

가장 예지력이 결여된 연조직 결과는 인접 자연치에서 치간골이 소실되었을 때 나타나게 된다. 이는 인접골이 치간유두의 높이를 결정하기 때문이다. 이 경우에서 다른 치료방법으로 생각할 수 있는 것이 연조직 이식 후 인접치아 삭제를 통한 고정성 보철물을 만드는 것이다. 문헌을 통해 보면 연조직 이식과 고정성 보철물을 이용한 치료방법이 임플란트를 이용한 경우보다 더 높은 치간 유두를 갖게되어 보다 심미적인 보철물을 만들고 있음을 밝히고 있다.

(2) 전치부 다수 치아 결손

다수의 전치부 치아가 결손된 경우에서, 연조직의 상태는 골과 연조직의 반응에 따라 다양한 개인차를 나타내게 된다. 자연치에서 백악법랑 경계부는 순면에서 보았을 때 조개모양(Scallop)이다. 하방치조골도 조개모양(Osseous Scallop)으로 순면에서는 치조골이 치근단쪽으로 내려가있고 인접면에서는 치관쪽으로 올라가 있다. 상부에 존재하는 연조직도 치조골의 모양에 따라 조개모양(Gingival Scallop)을 나타낸다. 평균적으로 이 연조직의 높이는 하방치조골에서부터 3mm이다. 그러나 특이하게도 자연치 사이에 존재하는 치간유두에서는 4.5mm

이다. 임플란트와 인접자연치 사이에 존재하는 치간유두의 높이도 4.5mm이다. 그러나 임플란트와 임플란트 사이의 치간유두 높이는 3~3.5mm 이다. 이로 인해 주변 치간유두에 비해 임플란트 사이의 치간유두가 보다 치근단쪽으로 위치되어 심미적으로 바람직하지 않은 결과를 초래하게 된다. 게다가 수술 중 두 개의 임플란트 사이의 거리가 3mm이하로 위치되거나 예상치 못했던 순측의 골과 동반되어 임플란트 사이의 골이 소실된다면 보다 나쁜 심미적인 결과를 초래하게 된다.

2) 적절한 결정을 내리는데 고려해야할 점

(1) 발치해야 할 치아가 존재하고 치주염이 없는 경우

이 경우에서 가장 심미적으로 이상적인 결과를 낼 수 있다. 이때 가장 중요한 것은 임플란트를 이용한 수복이 나을지 아니면 고정성 보철로 치료하는 것이 나을지 결정하는 것이다. 만약 임플란트를 이용한 수복이 결정되었다면 몇 개의 임플란트를 어디에 식립할지를 결정하는 것이 중요하다. 예를 들어 상악 중절치 두개가 발치 되어야 하고 그 부위에 두개의 임플란트를 식립하는 경우를 살펴보면, 이 경우에는 건강한 치주조직을 갖는 측절치들이 존재하기 때문에 좋은 심미적인 결과를 예측할 수 있다. 식립할 때 반드시 두 개 임플란트 사이 거리는 3mm가 확보 되어야 하며 이를 통해 임플란트 사이의 치조골 흡수를 최소화할 수 있다. 치간 유두의 높이는 주변과 비교하였을 때 1.0~2.0mm 내에서 치근단 쪽으로 위치된다면 심미적인 결과를 얻을 수 있다. 그 이상 치근단쪽으로 위치된다면 심미적인 결과를 얻기 어렵다. 다른 예로 인접해 있는 상악 중절치와 측절치가 발치되어야 할 경우, 또는 인접해 있는 측절치와 견치가 발치되어야 하는 경우는 다른 경우보다 심미적으로 수복하기가 매우 어렵다. 이때 발치된 치아의 개수만큼 임플란트를 식립한다면 임플란트 사이에 3mm 거리를 확보하기 어렵게 되고 결국은 임플란트 사이의 골소실이 발생하여서 그에 따른 치간유두 및 연조직의 퇴축으로 인해 심미적으로 매우 안좋은 결과를 초래할 가능성이 많다. 문헌에 의하면 정상 치주조직을 갖는 자연치가 반대쪽에 존재하기 때문에 임플란트 사이의 치간유두가 소실되면 확연하게 비교가 되어서 매우 비심미적인 결과를 초래한다고 한다. 이는 중절치 두개가 발치된 후 식립된 두개의 임플란트에서 발생하는 연조직 퇴축보다 보다 더 비심미적이다. 그러므로 발치된 치아의 개수만큼 임플란트를 식립하기 보다는 중절치나 견치에 임플란트를 식립한 후 나머지 무치악 부위는 cantilever로 처리하는 것이 심미적으로 가장 바람직한 결과를 초래하게 된다. 하지만 상실된 치아의 개수보다 적은 수의 임플란트가 식립되므로 기능상으로는 단점이 있는 디자인임을 감안 해야 한다. 3~4개의 치아가 발치되어야 하는 경우에도 1~2개 정도의 ovate pontic으로 처리함으로 심미적으로 더 우수한 결과를 얻게 된다. Pontic하방 부위는 연조직 이식으로 보다 심미적인 모습을 만들어 줄 수 있다.

(2) 발치해야 할 치아가 존재하고 치주염이 있는 경우

이미 언급된 내용을 모두 고려해야 하며 추가적으로 이 경우는 치주염이 존재하여 치조골 소실이 이미 있고, 특히 치아를 발치한 후 치간유두의 높이가 어떻게 될지 예측하기가 어렵다. 정상치주를 가진 경우보다 더 많은 양의 치조골과 치간유두의 높이가 소실되게 된다. 연조직의 높이를 유지하기에는 고정성 보철물이 더 좋으므로 연조직 이식 후 고정성 보철물을 제작하는 것이 임플란트에 의한 수복보다 더욱 심미적인 결과를 낼 수 있다. 또는 교정력을 이용하여 발치할 치아들을 서서히 맹출시켜서 발치 후 치조골의 소실을 최소화 한다면 임플란트를 이용하여 보다 심미적인 결과를 만들 수 있다. 무엇보다 중요한 것은 치료 시작 전에 반드시 환자에게 이 경우에

서는 심미적으로 이상적인 결과를 만들기가 불가능하다는 것을 주지시키는 것이다. 이 과정을 생략하고 치료를 진행했을 때 환자가 최종 보철물에 만족하지 못한다면 의사와 환자 사이에 큰 문제가 생길 수 있다.

(3) 이미 치아가 발치되어 있고 연조직과 치조골이 평평하게(Flattening)되어 있는 경우

이미 여러 개의 치아가 발치되어 연조직과 치조골이 평평해져 있을 때는 사실상 임플란트를 이용한 심미적 수복이 쉽지 않다. 손실된 치조골을 수직적으로 재건해야 하는데 이 수직적인 골 이식은 매우 어렵고 결과자체도 예지력이 떨어진다. 치료 전에 환자에게 보다 심미적인 결과는 연조직 이식을 이용한 고정성 보철물이라는 것을 설명해 주어야한다.

참고 문헌

- Kan JY, Rungcharassaeng K, Umezu K, Kois JC. Dimensions of peri-implant mucosa: an evaluation of maxillary anterior single implants in humans. J Periodontol 2003; 74(4): 557-562.
- Spear FM,. Implant or Pontics: Decision making for anterior tooth replacement. J Am DentAssoc 2009; 140; 1160-1166.
- Spear FM, Maintenance of the interdental papillae following anterior tooth removal. Pract Procedure Aesthet Dent 1999;11(1): 21-28.
- Tarnow DP, Magner AW, Fletcher P. The effect of the distance from the contact point to the crest of bone on the presence or absence of the interproximal dental papilla. J Periodontol 1992; 63(12): 995-996.
- Tarnow DP, Cho SC, Wallace SS. The effect of inter-implant distance on the height of inter-implant distance on the height of inter-implant bone crest. J Periodontol 2000;71(4):56-549.

4. 부분무치악 환자의 임플란트 보철치료

부분 무치악 환자를 임플란트로 수복하고자 하는 경우는 유리단(free end)으로 최후방 지대주가 존재하지 않거나 존재하더라도 무치악 공간이 너무 긴 경우 또는 환자가 자연치 삭제를 싫어하는 경우, 의치에 거부감과 불편감을 호소할 때 등이다. 전치 상실의 경우 기능적 문제뿐 아니라 임플란트 수복 후 발생할 수 있는 심미적 영향까지 동시에 고려하여야 한다. 치은선의 불일치, 치간 공극(black triangle)의 발생 가능성에 대해 고려하고 환자가 이를 인식하게끔 설명하고 치료계획을 세워야 한다. 상대적으로 전치의 임플란트 수복은 구치에 비해 시간과 노력이 더 소요된다.

1) 자연치와 임플란트를 연결하는 치료법

부분적인 무치악 공간이 있을 때, 임플란트만으로 무치악 공간을 독립적으로 수복하는 것이 임플란트 수복의 원칙이다. 경제적인 이유 등으로 자연 치아와 임플란트를 연결하여 수복하는 것이 불가피할 경우에는 자연 치아의 압입(intrusion), 임플란트로의 응력 집중, 그로 인한 골소실과 골유착 실패등의 부작용을 고려하여야 한다.

구치부에서 압입현상은 주로 임플란트와 연결고정된 자연치에서 흔하게 발생하는데 disuse atrpohy, debris impaction, impaired rebound memory, mechanical binding 때문이라고 설명되고 있다. 압입을 방지하기 위해서 고정성 연결 장치(rigid connector)를 사용하는 설계를 고려한다.

자연치와 연결 시 임플란트로의 응력집중은 자연치아와 임플란트의 동요도 차이 때문이다. 자연치는 인대에 의해 수직적으로 20여㎛, 수평적으로 100㎛가 넘는 동요도를 보이지만 임플란트는 뼈의 탄성에 의한 2차적 점탄성효과에 의해 수직적으로 불과 2~3㎛, 수평적으로도 몇 십㎛ 움직일 뿐이다. 따라서 같은 교합력을 받을 경우, 임플란트 부품 연결부간의 탄성(flexibilty)을 고려하여도 동요가 작은 임플란트에 응력집중이 되기 쉽다. 특히 구치부와 달리 전치부에서는 교합적으로 보나 해부학적으로 보나 자연치의 수평동요가 매우 크므로 임플란트와 전치의 연결은 절대적 금기이다. 자연치와의 연결은 지지구조가 좋은 구치부에서 일정한 길이의 pontic을 사이에 두고 조심스럽게 시도하여야 한다. 장기간의 연구에서 자연치와 임플란트 연결 수복 성공률은 임플란트끼리의 연결 수복에 비해 떨어진다.

참고 문헌

- Chee WW, Cho GC. A rationale for not connecting implants to natural teeth. J Prosthodont 1997;6:7-10.
- da Silva EF, Pellizzer EP, Quinelli Mazaro JV, Garcia Júnior IR. Influence of the Connector and Implant Design on the Implant-Tooth-Connected Prostheses. Clin Implant Dent Relat Res 2009 [Epub ahead of print]
- Misch CE. Dental implant prosthetics. China: Elsevier Mosby, 2005.
- Pjetursson BE, Brägger U, Lang NP, Zwahlen M. Comparison of survivaland complication rates of tooth-supported fixed dental prostheses(FDPs) and implant-supported FDPs and single crowns(SCs). Clin Oral Implants Res. 2007 Jun;18 Suppl 3:97-113.
- Schlumberger TL, Bowley JF, Maze GI. Intrusion phenomenon in combination tooth-implant restorations: a review of the literature. J Prosthet Dent 1998;80:199-203.

2) 임플란트에서 pontic을 채용한 bridge 형식의 채택

임플란트의 향상된 표면처리, 강한 지대주 연결부위, 나사 조임력의 개선으로 응력의 분산이 안정화되면서 2개의 임플란트 지지에 의한 3-unit bridge 수복은 즉시 기능의 임시수복치에서조차 성공적으로 사용될 수 있음이 보고되고 있다.

상실치 하나 당 한 개의 임플란트를 식립하는 것은 위험요소를 줄이는 방법임에 틀림없으나 이런 방법은 하나의 제안일 뿐 반드시 지켜야 하는 원칙은 아니다. 하지만 직선 배열에서 임플란트의 수가 줄어들면 더 큰 굽힘 모멘트(bending moment)를 받게 되고 나사풀림, 파절 등과 같은 합병증의 비율이 커질 수 있다. 실제로 이런 결과는 몇 개의 임상연구 결과에서 잘 나타나고 있는데, 2개 지지 3-unit bridge는 3개 지지 수복물에 비해 임플란트 소실이 더 많고 보철적 합병증이 더 많이 발생하였다는 보고가 있다.

하지만 ITI 임플란트에서는 3개의 상실된 치아를 수복하는데 있어 충분한 골이 있다면 2개의 임플란트를 식립하여 3-unit bridge를 만드는 것이 표준 방법이라고 소개되고 있다. 그 이유는 강한 골유착을 이루는 표면처리와, 강한 morse taper 지대주 연결부, solid abutment에 의한 시멘트 유지형 수복물로 나사풀림 위험성이 줄어들었기 때문이라고 하였다. 비단 ITI 시스템뿐 아니라 최근의 다른 장기간의 임상 연구에서도 2개 지지와 3개 지지 3-

unit bridge의 골흡수량과 생존률은 같았다. 단지 나사 풀림은 2개 지지 수복에서 더 많았다.

이상의 결과를 정리하면, 임플란트 주위골이 담당할 수 있는 능력은 수학적 계산이나 컴퓨터 분석치보다는 큰 것 같으며, 점진적인 시스템의 발전에 따라 2개 지지 임플란트의 3-unit bridge 수복은 단단한 골질을 중심으로 성공적 적용이 가능할 것 같다. 단 합병증의 발생이 클 확률은 여전히 남아 있다.

참고 문헌

- 김영균, 이양진, 윤필영 등. 임프란트의 모든 것 Q&A로 배운다(II). 한국퀸테센스출판사. 2010;370-372.
- 김영균, 황정원. 치과임플란트와 관련된 다양한 논쟁. 군자출판사. 2004; 375,417.
- Cornelini R, Cangini F, Covani U, et al. Immediate loading of implants with 3-unit fixed partial dentures: a 12-month clinical study. Int J Oral Maxillofac Implants. 2006;21(6):914-8.
- Eliasson A, Eriksson T, Johansson A, Wennerberg A. Fixed partial prostheses supported by 2 or 3 implants: a retrospective study up to 18 years. Int J Oral Maxillofac Implants. 2006;21(4):567-74.
- Glantz PO, Nilner K. Biomechanical aspects of prosthetic implant-borne reconstructions. Periodontol 2000. 1998;17:119-24.
- Gunne J, Jemt T, Linden B. Implant treatment in partially edentulous patients: a report on prostheses after 3 years. Int J Prosthodont. 1994;7(2):143-8.
- Lekholm U, van Steenberghe D, Hermann I, et al. Osseointegrated implants in the treatment of partially edentulous jaws: A prospective 5-year multicenter study. Int J Oral Maxillofac Implants. 1994;9:627-635.
- Rangert BR, Sullivan RM, Jemt TM. Load factor control for implants in the posterior partially edentulous segment. Int J Oral Maxillofac Implants. 1997;12(3):360-70.

3) 상부구조물 보철 시 연결고정(splinting)의 필요성

구치부 단일치 임플란트의 성공률에서 알 수 있듯이 다수의 임플란트를 개개 치아별로 수복하는 것이 실패의 원인이 될 수는 없다. 여러 연구 결과를 종합하여 분석한 연구(meta analysis) 결과도 연결고정군과 단일치 수복군간에 유의성 있는 차이가 없다고 보고되고 있다.

하지만 연결고정(splinting)이 장축방향의 하중(axial load)하에서는 뚜렷한 응력 차이를 나타내지 않아도 경사 식립된(off-axis) 임플란트에 대하여는 주위골 응력을 분산시키는 것이 사실이며 엉성한 해면골(spongy bone)에서 특히 그 효과가 뚜렷하므로 골질이 좋지 않은 부위에 경사지게 식립된 임플란트는 연결고정하는 것이 좋다.

단일치로 수복하면 개개치의 수동적 적합성이 개선되며 출현윤곽(emergence profile)이 개선되고 위생관리를 위한 접근이 좋아지게 된다. 또 기계적인 실패가 일어날 경우 그 치아만 제거하여 수리하면 되므로 편리하다. 하악골의 휨 변형(mandibular flexure)도 생각해 볼 문제이다. 하악의 경우 개구시 익돌근의 수축으로 악골이 내방으로 휘어지게 된다. 임플란트가 광범위하게 수복되어 있다면 단단히 연결된 수복물에 응력이 발생되고 임플란트 계면이 수평력을 받게 될 수 있다. 따라서 이공 후방에서 적절한 부위의 분리가 필요하다. 개개치 수복은 이런 하악골 휨에 의한 골-임플란트계면의 응력집중 우려를 줄일 수 있다.

하지만 개개치아로의 수복이 많은 장점을 가짐에도 불구하고 적절한 치간접촉부위를 가진 상태로 수동적 적합(passive fit)을 얻기 위해서는 섬세한 기공이 요구되며 적절한 위치에 적절한 경사로 식립되었음이 전제되어야 한다.

참고 문헌

- 김영균, 이양진, 윤필영 등. 임프란트의 모든 것 Q&A로 배운다(II). 한국퀸테센스출판사. 2010;366-369.
- Bergkvist G, Simonsson K, Rydberg K, et al. A finite element analysis of stress distribution in bone tissue surrounding uncoupled or splinted dental implants. Clin Implant Dent Relat Res. 2008;10(1):40-6.
- Guichet DL, Yoshinobu D, Caputo AA. Effect of splinting and interproximal contact tightness on load transfer by implant restorations. J Prosthet Dent. 2002;87(5):528-35.
- Korioth TW, Hannam AG. Deformation of the human mandible during simulated tooth clenching. J Dent Res. 1994;73(1):56-66.
- Lindh T, Gunne J, Tillberg A, Molin M. A meta-analysis of implants in partial edentulism. Clin Oral Implants Res. 1998;9(2):80-90.
- Matsuzaka K, Nakajima Y, Soejima Y, et al. Effect on the amount of bone-implant contact when splinting immediate-loaded dental implants. Implant Dent. 200716(3):309-16.
- Norton MR. Multiple single-tooth implant restorations in the posterior jaws: maintenance of marginal bone levels with reference to the implant-abutment microgap. Int J Oral Maxillofac Implants.2006;21(5):777-84.
- Solnit GS, Schneider RL. An alternative to splinting multiple implants: use of the ITI system. J Prosthodont. 19987(2):114-9.
- Wang TM, Leu LJ, Wang J, Lin LD. Effects of prosthesis materials and prosthesis splinting on peri-implant bone stress around implants in poor-quality bone: a numeric analysis. Int J Oral Maxillofac Implants. 2002;17(2):231-7.

4) 국소의치와 혼용여부

임플란트를 이용한 국소의치 제작은 다수 치아 임플란트 지지 국소의치 방법 외에도, 임플란트 1개 지대주를 이용한 국소의치를 비롯하여 적절하지 못한 분포의 자연치와 바나 telescope crown으로 연결하여 같이 쓰는 경우, 고정성 수복으로 계획하였으나 실패하여 가철성으로 전환한 경우, 자연치를 지대주로 쓰거나 쓰지 않고 소수의 임플란트를 식립하여 제작한 국소의치 피개의치, 무치악 유리단(free end)의 의치상 하방에 1개의 임플란트를 식립하여 국소의치를 지지하게 설계한 경우 등에 대한 다양한 증례 보고가 있다. 그러나 대부분이 증례보고이고 장기간의 연구는 부족하다. 소수의 임플란트를 이용하여 자연치와 함께 수복한 국소의치의 7년간 연구(1997~2004년)가 가장 장기간의 관찰이다. 임플란트 지지 국소의치는 치조골 흡수를 동반하므로 주기적인 이장을 하지 않으면 교합이 달라지며 자연치에서보다 확연하게 임플란트에 부담스러운 힘이 가해질 가능성이 높다. 장기적인 관찰이 필요할 것이다.

참고 문헌

- 김영균, 이양진, 윤필영 등. 임프란트의 모든 것 Q&A로 배운다(II). 한국퀸테센스출판사. 2010;405-406.
- 박원희. 임프란트 지지 국소의치의 임상적 연구. 대한치과의사협회지. 2009;4:184-190.
- Chikunov I, Doan P, Vahidi F. Implant-retained partial overdenture with resilient attachments. J Prosthodont.2008 Feb;17(2):141-8.
- Chronopoulos V, Sarafianou A, Kourtis S. The use of dental implants in combination with removable partial dentures: a case report. J Esthet Restor Dent. 2008;20(6):355-64; discussion 365.
- Mijiritsky E. Implants in conjunction with removable partial dentures: a literature review. Implant Dent. 2007;16(2):146-54.
- Ohkubo C, Kobayashi M, Suzuki Y, Hosoi T. Effect of implant support on distal-extension removable partial dentures: in vivo assessment. Int J Oral Maxillofac Implants. 2008;23(6):1095-101.
- Pellecchia M, Pellecchia R, Emtiaz S. Distal extension mandibular removable partial denture connected to an anterior fixed implant-supported prosthesis: a clinical report. J Prosthet Dent. 2000;83(6):607-12.

5) 고정체와 상부구조의 연결 양식: 나사유지형 지대주와 시멘트유지형 지대주의 선택

나사유지형 지대주 사용의 가장 큰 장점은 보철물에 문제가 생겼을 경우 쉽게 제거할 수 있다는 점이다. 그러나 제거를 위해서는 나사구멍이 교합면에 있어야 하므로 교합측면에서 충분한 접촉점을 형성하지 못한다는 주장도 있다. 또 부품 수가 늘어나므로 비용이 많이 들고 과정이 복잡해질 수 있으며 무엇보다 대합치와의 충분한 거리가 확보되지 못한 위치에서 사용할 경우 출현윤곽(emergence profile)이 자연스럽게 형성되지 못하거나 심지어 공간 자체가 부족하기도 하다. 전치부에서 적절한 각도로 식립되지 않았을 경우에는 나사 구멍이 순측에 형성되어 비심미적이므로 경사지대주(angled abutment)를 사용하여야 하나 나사유지형 경사지대주는 매우 제한적으로 공급되고 있다.

시멘트유지형의 가장 큰 장점은 지대주와 치관의 적합도가 약간 떨어져도 시멘트가 공간을 메우므로 문제가 없다는 점이다. 또 부품이 적게 들고 비용이 싸지며 임플란트가 경사져 식립되었을 경우라도 교합면과 출현 윤곽을 자연치와 유사하게 제작할 수 있어 심미적이다. 반면 제거를 위해서는 약한 시멘트를 써야 하는데 불시에 탈락하는 위험이 있으며 대개는 제거 자체가 어렵다.

지대주를 선택해야 하는 경우 대합치와의 거리를 살피고 연조직 깊이를 측정한 후 출현윤곽과 지대주 collar(cuff)의 길이를 동시에 고려하여 선택한다. 지대주 상부와 변연치은 간 거리가 너무 얕거나(전치부의 경우 치은퇴축이 일어날 경우 비심미적이며, 좁은 임플란트 직경에서 자연스러운 치아형태로 넓어지기 위해 출현윤곽이 급경사가 되어 심미성 저하와 식편저류의 원인이 된다) 너무 깊지(나사유지형은 상관없으나 시멘트유지형의 경우 치관 접착시 시멘트 제거가 어려워 임플란트 주위염의 원인이 된다. 하지만 대합치와의 거리가 충분히 확보되어 자연스러운 출현윤곽을 만들 수 있다)않은 지대주를 선택하며 제거가능성을 염두에 둔 선택을 하여야 한다.

지대주의 선택과 연결은 구강에서 하는 것보다 모형상에서 하는 것이 더 정확하지만 이후의 술식이 복잡해지므로 자신의 방법을 정해 놓는 것이 좋다.

참고 문헌

- Misch CE. Dental implant prosthetics. China: Elsevier Mosby, 2005.

5. 완전무치악 환자의 임플란트 보철치료

무치악 환자를 임플란트를 이용하여 치료하는 경우는 환자의 총의치 사용에 문제가 있는 경우와 무치악 치조제의 치조골 급격한 소실이 예상되거나 치조골높이를 장기간 유지하고자 할 때이다. 그 밖에 치조골의 흡수가 심하여 총의치의 안정성 등 여러 문제를 야기하는 경우, 대합치가 자연치열을 가지고 있는 경우 등 상황에서는 임플란트의 사용이 추천된다.

무치악 환자에서 잔존골의 양과 질이 악 당 4개 이하의 임플란트를 식립할 수 없는 경우, 피개의치가 흔히 적응증이 되지만 더 많은 수의 임플란트를 식립할 수 있는 경우 고정성과 가철성 보철물 중에서 선택을 해야 한다.

임플란트를 이용하여 무치악 치조제를 피개의치로 치료할 것인지 고정성 보철물로 치료할 것인지 또는 혼합된 형태로 할 것인지는 치료계획시의 항목을 가지고 종합적으로 판단해야 한다.

의치에 의해 점막이 덮이는 것을 방지할 수 있어서 무치악 환자들이 고정성 보철물로 치료를 선호할 것으로 예상되지만 발음, 구강위생의 어려움, 캔틸레버와 같은 생역학적인 문제 등이 있기 때문에 결정에 신중해야 하며, 환자들은 고정성 보철물에 비해 가철성 보철물에 더 만족했다는 연구가 다수 존재한다. 최종 보철치료가 고정성 보철물로 할 것인지 또는 가철성 보철물로 할 것인지를 정하는 것은 치료의 복잡성, 치료비, 유지관리비, 성공률, 위생관리의 편의성, 저작 및 발음 기능, 심미성, 잔존골의 보존, 즉시부하의 가능성 여부, 환자의 선호도 등을 고려하여 결정해야 한다. 일반적으로 임플란트를 사용한 경우 피개의치가 고정성 보철물보다 제작이 더 간편하고, 치료비가 적게들며, 위생관리가 쉬우나, 저작기능면에서 떨어지고, 잔존골의 보존면에서 불리하며, 즉시부하가 더 쉽지 않은 것으로 알려져 있다.

무치악 환자의 경우 임플란트의 적응증이 되는 경우는 의치 접촉부에 통증을 느끼거나 구토반사가 심한 경우 등 의치의 사용을 잘 못하는 환자, 치조골 흡수가 아주 심한 환자, 정신적문제로 의치를 싫어하는 환자 등이다.

구강 내/외 검사에서는 입술선, 미소선 등을 이용하여 개구량, 심미성, 상하악관계 등을 평가한다. 이전의 의치의 잘못된 부분, 교합 등을 평가하며 이때 방사선 검사와 진단모형을 함께 이용한다. 점막의 두께, 잔존골의 양과 질 등을 평가한다. 파노라마방사선영상 등을 가지고 전반적인 치아와 치조골의 상태, 해부학적 구조물 등을 평가할 수 있다. 이런 검사들을 통해 필요한 임플란트 개수를 정할 수 있다. 진단 모형으로 임플란트를 이용한 보철치료에 충분한 공간이 있는 지 평가하고 보철물 설계가 적절한 지 등을 평가한다. 진단용 납형과 시적의치는 임플란트 식립 후의 발음 등 기능과 안면지지 등 심미성을 평가할 수 있다는 점에서 중요하고다. 진단 납형 또는 시적의치는 쉽게 수술용 또는 방사선 스텐트로 전환될 수 있다. 진단용 납형 또는 시적의치는 무치악 환자를 고정성 의치로 치료할지 가철성 의치로 치료할 지의 결정도 도와주고, 보철치료시 재료의 선택에도 정보를 줄 수 있다. 임플란트 치료를 위한 평가가 종료되고 환자가 치료에 동의하면, 환자에게 치료과정, 발생 가능한 문제점, 다른 치료방법의 장단점, 수립된 계획 등을 종합적으로 설명하고 동의서를 받는다.

참고 문헌

- DeBoer J. Edentulous implants: overdenture versus fixed. J Prosthet Dent 1993;69:396-90.
- Zitzmann NU, Marinello CP. Treatment outcomes of fixed or removable implant-supported prostehses in the edentulou maxilla. Part I: Patients' assessments.J Prosthet Dent 2000;83:424-33.
- Zitzmann NU, Marinello CP. Treatment outcomes of fixed or removable implant-supported prostehses in the edentulou maxilla. Part II: Clinical findings. J Prosthet Dent 2000;83:434-42.

1) 피개의치

(1) 식립개수

임플란트 개수는 환자의 만족도와 기능과는 관계없다고 알려져 있다. 임플란트 생존율을 조사한 연구에 따르면 상악에서는 4개 이상 임플란트를 식립이 추천된다. 무치악 하악에서 전치부에는 임플란트 식립에 필요한 골

의 깊이와 폭이 남아있게 되는 경우가 많이 있다. 무치악 하악에 임플란트 유지 피개 의치 치료에 필요한 임플란트의 개수는 2개 또는 4개가 많이 사용된다. 연구에 따라 결과는 상이하지만, 유한요소분석을 이용한 실험실 연구에서 2개와 4개의 임플란트 개수 간에 영향이 없는 것으로 보고되었고, 다수의 임상 연구에서도 임플란트의 건강도의 차이가 없고, 저작력의 차이가 없고, 유지력의 차이도 미비한 것으로 보고되었다. 또한 많은 수의 연구가 하악에서 2개만의 임플란트를 사용하여 피개의치를 제작했을 때의 장기간의 좋은 결과를 보여주었다. 2002년 McGill consensus conference에서도 하악의 경우 2개의 임플란트를 사용하는 피개의치를 표준적인 치료로 보고하였다. 이상의 종합해 볼 때, 하악 무치악환자에서 사용되는 임플란트 유지 피개의치에서는 4개의 임플란트를 사용할 이유는 없어 보인다. 그러나, 상악이 자연치열일 경우, 매우 짧거나 얇은 임플란트가 사용될 수 밖에 없을 때, 높은 근육부착부가 있을 때, 날카로운 잔존치조제나 악설골근 융기가 존재할 때, 또는 특별히 높은 유지력을 환자가 원할 때 등 상황에서는 더 많은 수의 임플란트 식립이 고려된다.

임플란트에 의해 지지되는 피개의치의 경우 일반적으로 상하악 모두에서 4개 이상의 임플란트가 사용된다. 그러나 임플란트의 전후방 분포, 잔존치조제의 형태, 악간관계 등 많은 변수가 있을 수 있어 임플란트의 정확한 숫자를 일반화시키기는 어렵다. 상악에서는 고정성 보철물에 필요한 만큼의 임플란트 개수가 요구되는 경우도 많다.

참고 문헌

- Mericske-Stern R, Steinlin Schaffner T, Marti P, Geering AH. Peri-implant mucosal aspects of ITI implants supporting overdentures. A five-year longitudinal study. Clin Oral limpalnts Res 1994;5:9-18
- Jempt T, Chai J, Harnett J, Heath MR, Hutton JE, Hohns RB, et al. A 5-year prospective ulticenter follow-up report on overdentures supported by osseointegrated implants. Int J Oral Maxillofac implants 1996;11:291-8
- Meijer HJ, Starmans FJ, Steen WH, Bosman F. A three-dimensional finite element study on two versus four implants in an edentulous mandible. Int J Prosthodont 1994;7:271-9
- Naert I, Gizani S, Vuylsteke M, van Steenberghe D. A 5-year randomized clinical trial on the influence of splinted and unsplinted oral implants in mandibular overdenture therapy. Part I: Peri-implant outcome. Clin Oral Implants Res 1998;9:170-177
- Wismeyer D, van Waas MAJ, Vermeeren JIJF. Overdentures supported by ITI implant: A 6.5-year evaluation of patient satisfaction and rosthetic aftercare. Int J Oral maxillofac Implants 199510:744-749

(2) 피개의치 유지장치

하악의 피개의치에 사용되는 2개의 임플란트는 연결될 수도 있고 독립적으로 사용될 수도 있는데 이에 대해 현재까지 보고된 결과는 다양하다. 특히 생역학적인 부분에 있어서는 대개 2개의 임플란트를 바를 이용하여 연결 고정한 경우는 임플란트 주위에 응력이 더 발생하였다는 보고들도 있는 반면 바 형태가 외력을 더 잘 분산하였다는 연구도 있다. 다수의 임상연구에 따르면 상하악 모두에서 연결고정된 바 형태와 독립적으로 사용되는 유지장치간에는 임플란트의 생존율, 임플란트 주위조직의 건강도, 임플란트 주변 골 흡수정도 등에는 차이가 없다고 보고되어 있다. 독립적으로 사용되는 유지장치는 비용이 덜 들고, 테크닉 의존도가 덜하고, 청결을 유지하기 쉽다고 알려져 있다. 바 유지장치는 유지력 면에서는 가장 뛰어나다고 알려져 있다. 독립적으로 사용되는 유지장치 중 자석을 이용한 장치가 가장 유지력이 낮다고 알려져 있다. 여러 연구를 종합해 볼 때, 임플란트를 연결시키는 바 형태의 유지장치와 독립적인 유지장치간에 어느 것이 낫다고 할 만한 증거는 불충분하다.

참고 문헌

- Menicucci G, Lorenzetti M, Pera P, Preti G. Mandibular implant-retained overdenture: finite element analysis of two anchorage systems. Int J Oral Maxillofac Impalnts 1998;13:369-376.
- Gotfredsen K, Holm B. Implant-supported mandibular overdenture retained with ball or bar attachments: A randomized prospective 5-year study. Int J Prosthodont 2000;13:125-130.
- Naert I, Quirynen M, Hooghe M, van Steenberghe D. A comparative prospective study of splinted an dunsplinted Branema가 implants in mandibular overdenture therapy: A preliminary report. J Prosthet Dent 1994;7:486-492.
- Naert I, Gizani S, Vuylsteke M, van Steenberghe D. A 5-year randomized clinical trial on the influence of splinted and unsplinted oral implants in mandibular overdenture therapy. Part I: Peri-implant outcome. Clin Oral Implants Res 1998;9:170-177.
- Bergendal T, Engqist B. Implant-supported overdenture: A longitudinal prospective study. Int J Oral Maxillofac Implants 1998;1:253-262.

2) 고정성 보철물

많은 경우에 치조골의 흡수가 적고 악간관계가 정상적일 때 적용된다. 도재를 사용한 고정성 보철물의 형태와 인공치아와 의치상용 레진을 이용한 fixed detachable hybrid 보철물이 많이 사용된다. 고정성 보철물의 선택은 환자의 선호도와 골흡수 양에 따라 많이 결정되지만, 최종 결정 전에 심미적인 면과 발음 등 기능면에서 많은 고려가 있어야 한다. 어떤 연구자들은 최종보철물이 완성될 때 까지 고정성인지 가철성 보철물인지 환자에게 알리지 말라고 하지만, 치료시작 전에 미리 구체적인 계획을 알려주지 않거나, 치료계획이 중간에 변경되는 경우는 환자의 신뢰를 잃을 수 있다.

고정성 보철물인 경우 필요한 임플란트 숫자와 보철물 형태에 대해 절대적인 기준은 없는 것으로 보인다. 대부분의 연구는 임플란트의 성공률을 보고하고 있다. 그러나 충분한 개수를 식립했을 때 캔틸레버를 없앨 수 있고, 과부하를 방지할 수 있으며, 보철물을 몇 개의 짧은 고정성보철물로 나누어 제작할 수 있는 이점이 있다. 임플란트의 숫자를 줄일 경우 짧은 악궁(shortened dental arch) 개념을 사용하여 구치부의 치아를 생략하는 방법이 많이 보고되고 있다. Fixed detachable hybrid 보철물은 임플란트를 가지고 무치악환자의 보철치료를 처음 시작할 때부터 사용된 방법이며 여러문헌에서 안정성이 증명되어 있다고 보여진다. 총의치에서 사용되는 재료와 방법이 사용되어 치과의사에게 편안한 방법이고, 하악 이공사이에 4개에서 6개의 임플란트를 식립하고 후방은 캔틸레버를 이용하여 고정성 보철물을 제작한다. 상악에서는 성공률이 하악보다는 약간 낮다고 보고되고 있고, 발음, 심미성의 문제 및 시간 경과에 따른 레진파절 등의 문제로 대합치가 자연치아나 임플란트 보철물인 경우 사용상의 주의가 필요하다. 도재를 이용한 고정성 보철물의 경우 임플란트의 식립위치가 수복하려는 치아와 일치하는 것이 심미 및 유지 관리 면에서의 보철치료 예후에 중요하다.

참고 문헌

- Adell R, Lekholm U, Rockler B, Branemark PI. A 15 year study of osseo-integrated implants in the treatment of the edentulous jaw. Int J Oral Surg 1981;10:387-416
- Eliasson A, Palmqvist S, Svenson B, Sondell K. Five-year results with fixed complete-arch mandibular prostheses supported by 4 implants. Int J Oral Maxillofac Implants 2000;15:505-510

6. 임플란트와 관련된 합병증

1) 기능시기 중 보철과 연관된 합병증

① 나사(transfer screw 또는 gold screw 또는 healing cap)가 안 들어갈 때는 지대주 나사의 내측 thread의 손상이 원인이고 나사를 교체함으로 해결할 수 있다.

② 지대주와 임플란트를 연결할 때 끝까지 다 들어가지 않을 때는 부족한 피질골의 삭제(bone mill)나 잘못된 지대주의 선택이 원인이고 피질골 삭제(bone milling)나 지대주 교체로 해결할 수 있다.

③ 임플란트 head 주변에 육아조직이 존재할 때는 임플란트 식립시 외상, 임시 보철물에 의한 압박 등이 원인이고 판막 수술, 클로로헥시딘을 통한 세척(disinfection), 조직유도 재생술(guided bone regeneration)을 통해 해결할 수 있다.

④ 나사를 조일 때 환자가 동통을 느낄 때는 보철물이나 지대주가 맞지 않은 것이 원인이고 보철물을 잘라서 합착(solder) 한 후 다시 시적 하는 것으로 해결할 수 있다.

⑤ 기능시 상악 총의치가 더욱 움직임(tilt)은 하악에 위치된 임플란트 지지 의치가 보다 큰 교합력을 만들고 있는 것이 원인이고 상악에도 임플란트를 식립하여 임플란트 지지 보철물을 만드는 것으로 해결할 수 있다.

⑥ 발음하는 데 문제가 있을 때는 치아 배열이 잘못 된 것이 원인이고 임플란트 사이 간격을 줄이거나 고정성 보철물 보다 가철성 보철물을 제작함으로 해결할 수 있다.

⑦ 보철물 나사의 풀림과 파절이 있을 때는 교합적인 문제나 보철물 적합성의 문제가 원인이고 다시 조이고 관찰, 교합조정, 보철물의 적합성을 확인함으로 해결할 수 있다.

⑧ 보철물을 장착(delivery)한 후 느끼는 통증은 임플란트의 골유착이 완전하지 않거나 임플란트 주변 염증 때문이고 임플란트를 제거 하는 것으로 해결할 수 있다.

⑨ 나사의 파절이 되었을 때는 교합적인 문제나 보철물 적합성의 문제 또는 후방 연장이 너무 긴 경우가 원인이고 교합조절과 보철물 design의 변경으로 해결할 수 있다.

⑩ 도재수복물에서 도재가 파절 되었을 때는 교합문제, 이갈이, 이상 기능(parafunction) 등이 원인이고 교합조절후 주기적인 관찰, night guard 장착, 복합레진을 통한 수정으로 해결할 수 있다.

⑪ 임플란트의 파절은 과도한 부하(overload)가 원인이고 트레핀 바를 통한 임플란트 제거를 시행하고 6개월을 기다려서 더 큰 직경의 임플란트를 식립하고, 보철물 design을 변경하는 것으로 해결할 수 있다.

⑫ 임플란트 주변골의 지속적인 손실은 임플란트 주위염(peri-implantitis)이 원인이고 염증제거(debridement), 구강위생 향상, 클로로헥시딘 사용으로 해결할 수 있다.

⑬ 통증을 동반한 임플란트 주변골의 지속적인 손실과 임플란트의 동요도가 있을 때는 과도한 부하(overloading), 불완전한 골유착 등이 원인이고 보철물 design의 변경 및 임플란트 제거를 통해 해결할 수 있다.

2) 연조직과 연관된 심미적인 합병증

① 티타늄 지대주가 잇몸을 통해 비춰보일 때는 얇은 조직이 존재하거나, 임플란트가 치근단(apical) 방향으로 완전히 깊게 식립 되지 못한 것이 원인이고 결합조직 이식술(CT graft)이나 수정된 연조직 절개방법(Modified soft tissue incision technique) 으로 해결할 수 있다.

② 치간 유두의 부족은 하방 골의 지지 부족 또는 적절한 연조직의 두께 부족이 원인이고 교정적 정출(Forced eruption) 또는 연조직, 경조직의 이식(augmentation)으로 해결할 수 있다.

③ 잘못 식립된 임플란트(malpositioned implant)는 수술 도중 잘못 식립 되었거나, 치조골이 부족한 것이 원인이고 임플란트를 제거하거나, 경사 지대주(angled abutment) 또는 맞춤 지대주(customized abutment)를 사용함으로 해결할 수 있다.

참고 문헌

- Park SH, Wang HL. Implant reversible complications: Classification and treatments. Implant Dentistry 2005; 14(3): 211-220.
- Taylor TD. Prosthodontic problems and liminations associated with osseointegration. The Journal of prosthetic dentistry 1998; 79(1): 74-78.
- Wheeler SL. Implant complications in the esthetic zone. J Oral Maxillofac Surg 2007; 65: 93-102.

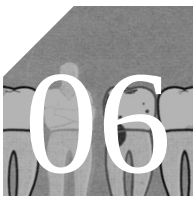

06 유지관리

⊙ 목 차 ⊙

1. 임플란트 주위 조직의 질환(Disease of Peri-implant tissue) 정의
   1) 임플란트 주위 점막염(Peri-implant mucositis)
   2) 임플란트 주위염(Peri-implantitis)
2. 임플란트 환자의 소환주기
3. 임상적 평가
   1) 임플란트 주위 치태와 치석의 존재유무 및 양적 평가
   2) 임플란트 주위 조직의 관찰
   3) 임플란트와 임플란트 주변골의 방사선학적 평가
   4) 교합상태, 임플란트와 상부 구조물의 안정성
   5) 치주낭 탐침, 탐침시 삼출액이나 출혈 유무 평가
   6) 기능과 환자의 편의성
   7) 구강 위생능력의 강화및 변경을 위한 전반적인 재평가
   8) 임플란트 상부 구조물과 하부 구조물의 표면에 쌓인 침착물제거
   9) 항생제의 적절한 사용
   10) 현재 유지관리를 위한 소환시기가 적절한 간격인지, 소환 주기를 앞당겨야 할지를 재평가
4. 구강위생교육
   1) 임플란트 환자의 구강위생 보조용품
   2) 구강 위생 교육의 순서
5. 임플란트 유지관리에 있어 치과위생사의 역할
6. 사용중인 임플란트에 대한 평가
7. 임플란트 주위 병소의 처치

임플란트 환자의 유지 관리에 관한 내용은 정확하게 정립된 이론이나 근거가 없다. 그 이유는 환자의 생활 습관과 구강 위생 능력 차이 때문이다. 또한, 임플란트의 외과적 수술이나 보철 치료와 같이, 술자가 주도하여 진행하는 치료가 아닌, 가정에서 환자 스스로에 의한, 환자 주도적인 치료이며, 환자의 긴밀한 협조가 치료 결과에 가장 큰 영향을 주기 때문이다. 따라서, 환자는 술자의 정기적인 소환에 적극적으로 응해야 하며, 술자가 추천하는 칫솔질 방법과 구강 위생 보조 용품을 사용해야 한다.

1. 임플란트 주위 조직의 질환(Disease of Peri-implant tissue) 정의

임플란트를 둘러싼 조직의 염증성 반응을 모두 일컫는 용어

1) 임플란트 주위 점막염(Peri-implant mucositis)

점막의 염증을 일컬으며 지지골의 소실은 없는 상태이다.

2) 임플란트 주위염(Peri-implantitis)

점막의 염증과 지지골의 소실을 동반한 상태이다.

6th European workshop on Periodontology 2008.

2. 임플란트 환자의 소환 주기

환자의 소환 시기는 환자의 구강 위생 능력이나 임플란트의 수술 방법 및 지대주의 선택, 위치, 보철 방법, 임플란트가 유착된 골의 양(quantity)이나 질(quality), 임플란트 주위 연조직과 경조직의 건강도, 임플란트의 안정성등에 따라 다르다. 첫 1년은 3개월 주기로 유지 관리 하는 것을 권장한다. 그 이후로는 환자의 임플란트와 연관된 위험 요소나 구강 위생 능력 등을 평가하여 6개월 혹은 1년 주기로 소환하는 것을 권장한다.

3. 임상적 평가

1) 임플란트 주위 치태와 치석의 존재 유무 및 양적 평가

치태에 대한 평가는 육안적 소견이나 치면염색 시약으로 염색하여 관찰할 수 있다.

2) 임플란트 주위 조직의 관찰

① 발적의 유무
② 부종의 유무
③ 색조의 변화
④ 외형의 변화
⑤ 외연의 연속성 유지

3) 임플란트와 임플란트 주변골의 방사선학적 평가

임플란트의 성공 기준을 평가하는데 있어 가장 일반적인 방법이다. 방사선학적 평가는 초기 임플란트 주변의 골소실을 평가하는데 있어서 중요하고도 확실한 방법이라고 할 수 있다. 파노라마 방사선 영상은 주로 골소실의 전반적인 검사에 사용되고, 임플란트 주위 골소실은 구내 표준 촬영법중 평행 촬영법으로 촬영한 치근단 방사선 영상으로 평가해야 한다. 임플란트 주위 골소실의 정도는 환자의 골 질이나 골 양에 따라 다르며, 골유도 재생술에 있어 골소실의 정도 또한 사용한 재료나 차폐막의 종류, 환자의 치유 능력에 따라 다르게 나타난다.

4) 교합상태, 임플란트와 상부 구조물의 안정성

임플란트에 가해지는 과부하나 임플란트 장축을 벗어난 교합력은 아래와 같은 사항을 초래할 수 있다.
① 연결 나사의 풀림 현상
② 임플란트 실패
③ 임플란트 상부 구조물의 실패

임플란트와 맞물리는 대합치의 상태와 조건도 평가해야 한다.
고정성의, 여러 개의, 재장착이 가능한 임플란트 상부 구조물은 주기적으로 제거하여 아래와 같은 사항을 평가한다.
① 동요도
② 치은의 건강 상태
③ 구강 위생 상태

지대주 연결 나사의 풀림 현상은 임플란트 보철 후 나타날 수 있는 문제 중 가장 일반적인 현상인데, 미리 예측하기는 불가능하다.

5) 치주낭 탐침, 탐침 시 삼출액이나 출혈 유무 평가

유지 관리 시 임플란트 주변 치주 탐침은 일상적으로 할 수 있는 검사 방법이며, 자연치에서 행해지는 것보다 좀 더 작은 힘으로 해야 한다(0.2~0.3N).
탐침 시 출혈 양상을 보이는 경우 임플란트 주변 조직에 염증이 있다는 증거로 봐야하나, 출혈이 있다고 모든

경우에서 염증이 있다는 것은 아니다. 이는 아직 논란 중에 있다.

6) 기능과 환자의 편의성

환자가 기능의 이상이나 통증, 불편함 등을 호소한다면 술자는 방사선 촬영과 임상 검사를 통해 임플란트에 문제가 없는지 확인할 필요가 있다.

7) 구강 위생 능력의 강화 및 변경을 위한 전반적인 재평가

구강 위생 능력은 임플란트 수술 전부터 강화하여야 한다. 임플란트는 자연치와 다른 형태를 하고 있으므로 개인의 구강 내 상황에 적합한 각종 위생 보조 용품을 추천하고 사용법을 환자에게 지도하여야 한다. 전동 칫솔이 필요한 환자에게 그 유효성에 대한 과학적인 증거는 있으나 전동 칫솔이 종래의 칫솔보다 치태 제거라는 점에서 보다 우수하다고 보긴 어렵다.

참고 문헌

- Gaber DA. Implant-the name of the game is still maintenance. Compendium 1991 ; 4 : 305-310
- Wolff L, Kim A, Nunn M, Bakdash B, Hinrichs J. Effectiveness of a sonic tooth brush in maintenance of dental implants. A prospective study.

8) 임플란트 상부 구조물과 하부 구조물의 표면에 쌓인 침착물 제거

임플란트 상부 구조물에 부드러운 침착물이 쌓였을 경우에는 표면의 침착물만을 제거한다. 이때, rubber cup이나 brush로 입자가 고운 연마제를 사용하는 것이 권장된다.

석회화 침착물이 부착되었을 경우에는 기계적인 제거를 해야 한다. 이때 plastic scaler나 titanium scaler를 사용하는 것이 권장된다. 이러한 scaler들은 기구 조작을 하더라도 임플란트 표면에 변화를 일으키지 않는다는 결과가 보고되어 있다.

9) 항생제의 적절한 사용

항생제는 임플란트 주변에 염증이 관찰될 경우, 환자의 항생제 내성이나 감수성 부작용 등을 고려하여 처방한다. 클로르헥시딘이나 리스테린 등과 같은 항균제가 함유된 양치는 임플란트 주위 치태의 침착이나 염증을 줄여주는 효과가 있으며 임플란트 표면에 대한 영향을 최소한으로 억제할 수 있으므로 효과적이다.

10) 현재 유지 관리를 위한 소환 시기가 적절한 간격인지, 소환 주기를 앞당겨야 할지를 재평가

위에 서술한 임상적 평가를 통하여 환자의 구강위생수준이 높은 수준에서 유지되고 아무런 조짐이나 징후가 없다면, 유지 관리를 위한 환자의 소환 주기를 길게 설정해도 된다. 그렇지 않은 경우 환자의 소환 주기를 앞당겨 시행하여야 한다.

4. 구강 위생 교육

임플란트 환자는 치태 관리를 위하여 치과의사나 치과위생사에게 칫솔질 교습을 받아야 하며, 정기적으로 교습을 받아 이를 실천할 수 있도록 한다. 또한, 환자에게 적합한 구강위생 보조용품을 추천하면 꼭 구입하여 매일 혹은 일정한 주기로 사용하여 구강위생을 청결히 유지해야 한다. 그리고 술자는 과도한 흡연이나 지나친 음주 등 좋지 않은 생활 습관을 바꾸도록 요구할 수 있다.

1) 임플란트 환자의 구강 위생 보조 용품은 아래와 같다.

① 부드러운 칫솔모
② 치실
③ 치간 칫솔
④ end-tufted brush
⑤ tapered rotary brush
⑥ 전동 칫솔
⑦ 구강 세척기
⑧ 항균 구강 세척

2) 구강 위생 교육은 아래와 같은 순서로 시행하며, 정기적으로 반복한다.

① 치태 검사
② 구강 위생 교육
③ 칫솔질 교습
④ 구강 위생 보조 용품 추천

5. 임플란트 유지 관리에 있어 치과 위생사의 역할

① 임플란트 환자의 확인
② 구강 위생 교육
③ 구강 위생에 대한 동기 부여
④ 환자에 따른 구강 위생 과정의 발달의 지속적인 평가와 수정
⑤ 보철물의 구성 요소가 완전한가
⑥ 보철물의 부착은 완전한가
⑦ 보철물의 동요도는 없는가
⑧ 보철물의 유지는 잘 되고 있는가
⑨ 임플란트 주위 조직의 이상 유무를 치과의사에게 고지
⑩ 임상적으로 적절한 방사선 사진의 촬영
⑪ 바이오필름 및 부드럽거나 단단한 부착물의 제거
⑫ 구강 위생 도구의 추천
⑬ 가능한 문제점과 합병증을 고지
⑭ 임플란트 상태의 기록

6. 사용 중인 임플란트에 대한 평가

사용중인 임플란트에 대한 평가

그 룹	추천하는 관리법	임상 조건
1) 성공(optimum health)	정상적인 유지 관리	기능시 동통이나 민감성이 없음 동요도 0 초기 수술로부터 방사선학적 골소실이 2mm미만 탐침 깊이가 5mm이하 삼출물 나온 적 없음
2) 만족(satisfactory health)	응력의 감소 물리적인 방법 단독 혹은 클로르헥시딘과 함께 사용 위생 관리 약속 사이 간격을 짧게함 치은성형술 매년 방사선 사진 촬영	동통이 없음 동요도 0 방사선학적 골소실이 2~4mm 삼출물이 나온 적 없음
3) 생존(compromised health)	응력의 감소 항균성 치료(국소적 혹은 전신적) 외과적 처치 보철물 및 임플란트의 교환	기능시 동통이 없음 동요도 0 방사선학적 골소실이 4mm이상 탐침 깊이가 7mm이상 삼출물이 나온 적 있음
4) 실패 (clinical or absolute failure)	임플란트의 제거	다음중의 하나 : 기능시 동통 동요도 방사선학적 골소실이 임플란트 길이의 1/2 이상 조절되지 않는 삼출물 더 이상 구강내에 존재하지 않음

* International congress of oral implantologist, Consensus Conference, Pisa, Italy, 2007

7. 임플란트 주위 병소의 처치

1) 진단

임플란트 주위 조직에서 발생되는 염증성 질환은 임플란트 주위 점막염 (Peri-implant mucositis) 과 임플란트 주위염 (Per-implantitis)으로 크게 나눌 수 있다. 임플란트 주위 점막염은 임플란트 주위에 골소실 없이 부종, 출혈, 발적 등과 같은 임상 증상을 보이며 임플란트 주위염은 주변조직에 염증 증상 뿐 아니라 분화구 형태의 골소실을 동반하게 된다.

이런 임플란트 주위 염증성 질환을 탐지하기 위해서는 탐침시 출혈, 화농의 유무, 치주낭 깊이 측정, 진단영상에서 골소실, 임플란트 동요도 등을 포함하는 체계적인 검사가 필요하다.

2) 임플란트 주위 골 결손 분류 (Jovanovic et al.)

① 1군 : 중등도의 수평 골 결손. 수직골 결손은 거의 보이지 않음.
임플란트 식립 당시 협측 및 설측에 얇은 골조직이 존재한 경우
초기 단계 임플란트 주위 골 파괴

② 2군 : 중등도 또는 중증의 수평 골 소실. 수직골 결손은 미미.
1군 보다 더 진전된 골 결손

③ 3군 : 중증의 환상형 수직 골 결손과 함께 초기에서 중등도의 수평 골 소실을 보임.
식립 당시 근단측 넓은 골 폭경에 비해 치관측 얇은 골 조직의 경우
임플란트 전 둘레에 걸쳐 일정한 폭과 깊이를 갖는 환상의 구 존재

④ 4군 : 중등도의 수평 골 소실과 중증의 환상 수직골 결손, 협측 또는 설측의 골판 소실
식립 당시 얇은 골판의 경우 흔히 발생

3) 치료 방법

임플란트 주위 질환의 치료는 염증 범위와 정도에 따라 항감염성을 증가시키는 일련의 치료 과정으로, 단 하나의 과정만 이용해선 안되고 4단계의 과정을 포함해야 한다.

Cumulative Interceptive Supportive Therapy (CIST) 누적 차단 유지법

① Protocol A (기계적인 치료법)
치주낭 깊이가 4mm 이하이고 탐침 시 출혈이 있으며 치태, 치석이 존재하는 부위
• 기계적 소파술, 치태 조절, 치면 세마

② Protocol A+B (소독치료법)
치주낭 깊이가 4~5mm 탐침 시 출혈이 있으며 화농이 있을 수도 없을 수도 있는 부위
• 기계적 소파술과 치면 세마, 항균제 처치 (0.1% 클로르헥시딘겔 3~4주동안 하루 2회)

③ Protocol A+B+C (항생제 치료법)
치주낭 깊이가 6mm 이상이고 탐침 시 출혈이 있으며 방사선상 골소실이 가끔 관찰되는 부위
• 기계적 소파술과 치면 세마, 항균제 처치 (0.1% 클로르헥시딘겔 3~4주 동안 하루 2회)
• 전신적 혹은 국소적 항생제 처치

④ Protocol A+B+C+D (재생 혹은 절제 치료)
치주낭 깊이가 6mm 이상이고 탐침 시 출혈이 있으며 방사선상 골소실이 나타난 부위
• 기계적 소파술과 치면 세마, 항균제 처치 (0.1% 클로르헥시딘겔 3~4주 동안 하루 2회)
• 전신적 혹은 국소적 항생제 처치
• 임플란트 주위 조직의 감염 조절이 완료된 후 재생 혹은 절제 골수술 시행

참고 문헌

- Carl E. Misch저. 서울대학교 치과대학 보철학교실 역, Misch 치과임플란트 보철학, 지성출판사, 2005.
- Humphrey S. Implant maintenance Dent Clin N Am 2006;50:463-478.
- Levin L. Dealing with dental implant failures J Appl Oral Sci. 2008;16(3):171-175.
- Sison SG. Implant maintenance and the dental hygienist. Access magazine special supplemental issue 2003.
- Zitzmann NU, Berglundh T. Definition and prevalence of peri-implant disease J Clin Periodontology 2008;35(Suppl.8): 286-291.
- Jovanovic SA. Diagnosis and treatment of peri-implant disease. Curr Opin Periodontol 1994;194-204
- Lindhe J, Lang NP, Karring T. Treatment of peri-implantitis lesions. In: Berglundh T, Lang NP, Lindhe J. : Clinical periodontolgy and implant dentistry. 5th edition. Blackwell Munksgaard: 2008:875-881

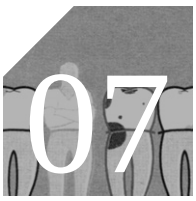

07 성공의 요건

⊙목 차⊙

1. 임플란트 외과적 술식의 성공 기준

2. 임플란트 식립을 위한 보조적인 외과 술식의 성공 기준
   1) 골유도 재생술
   2) 골신장 술식
   3) 온레이 골이식술
   4) 상악동거상술

1. 임플란트 외과적 술식의 성공 기준

치과 임플란트 이식 의학에 있어서 임플란트 시술의 의의는 정상적인 구강 기능의 회복을 위한 교합의 회복이다. 이 목적을 위하여 2009년 대한치의학회에서 주관한 임플란트 가이드라인 연구 위원회에서 합의된 치과 임플란트의 성공의 기준 및 참고 가이드라인을 다음과 같이 정한다.

다음은 1997년 9월 대한치과이식학회가 서울 국제 임플란트 토론회를 개최하여 각국의 대표자들의 합의에 의해 작성된 임플란트 성공 기준을 근간으로 1986년 토론토 악안면 임플란트 토론회에서 합의된 성공기준과 1993년 유럽 치주학 연구회에서 합의된 성공기준 및 국내외 연구자들의 보고를 참조하여 작성하였다.

① 임상적으로 식립된 임플란트(1회법 또는 2회법)는 지대주를 연결 했을 때에 임플란트 주위 조직이 염증이 없는 건강한 색깔과 질감을 가져야 하며 환자에게 통증이나 어떠한 불쾌감도 없어야 한다.
② 식립된 임플란트는 기능 후 진단영상에서 50% 이상의 골과 긴밀히 접해 있어야 하며 임플란트 주위 골에 어떠한 방사선투과상도 없어야 한다.
③ 식립된 개개의 임플란트는 기능 후 임상적으로 동요가 없어야 되며 Ostel 및 Periotest의 미세 동요도 측정 시 +2 이하이어야 한다.
④ 임플란트 지대주에 상부 구조물을 장착한 첫 해에는 골흡수가 1mm이내 이어야 하며 그 후 매년 0.2~0.3mm 이하이어야 한다.
⑤ 시술한 임플란트에 대한 평가는 시술한 임플란트 전체의 75%가 조사되어야 하며 상기의 기준을 적용할 때에 시술 5년 경과 후 80~85% 이상이어야 하며 10년 경과 시에는 80% 이상이어야 한다.

2. 임플란트 식립을 위한 보조적인 외과 술식의 성공 기준

보조적인 외과 술식은 성공 기준이 따로 있는 것이 아니고 임플란트 식립을 위한 충분한 양의 골을 제공하여 장기적인 임플란트 식립 성공률을 확보하기 위함이다.

다음의 제시되는 술식은 대표적인 보조적인 외과 술식으로서 술식에 따른 임플란트 성공율, 골의 형성 한계, 그리고 합병증 발현율 등을 참고할 수 있다.

참고적으로 골증대를 위한 보조적인 외과 술식은 위험 요인을 내재하고 있기 때문에 일반적인 임플란트 식립을 위한 외과적 술식에서의 성공률 보다 낮은 임플란트 식립의 성공률을 나타낼 수 있다.

1) 골유도재생술(Guided Bone Regeneration; GBR)

골유도재생술식이 성공하였을 경우 임플란트 식립의 성공율은 61.5~97.5% 정도이며 증대 할 수 있는 골양은 1.35mm~8mm 정도이며 합병증의 발생율은 12.5~45.5%로 보고되었다. 주로 발생되는 합병증은 차폐막의 노출에 따른 감염등 이었다.

2) 골신장 술식(Distraction Osteogenesis)

골신장 술식이 성공하였을 경우 임플란트 식립의 성공율은 90~100% 정도이며 증대 할 수 있는 골의 양은 5~15mm 정도이며 합병증의 발생율은 10~75.7%로 보고되었다. 발생되는 합병증은 다양한 형태로 나타나며 합병증의 정도도 심각한 수준에 이를 수 있 다.

다음은 골신장 술식에 따른 합병증을 열거하였다.

① 골견인 장치의 파절(fractures of the distractor)
② 견인시 형성된 골내 공간에서의 감염(infection of the distraction chamber)
③ 이동 되는 골편의 골절(fractures of the transported bone)
④ 기저골의 골절(fracture of the basal bone)
⑤ 이동되어지는 골편 조직의 조기 유합 현상 또는 지연 유합(premature or delayed consolidation)
⑥ 섬유 조직 형성에 의한 골편 조직의 분리(fibrous non-union)
⑦ 이동되는 골편 조직의 다소간의 흡수 현상(slight resorption of the transported bone)
⑧ 신경학적 변화(neurological alteration)
⑨ 이동되는 골편의 원하지 않는 방향으로의 견인(deviation from the correct distraction vector)
⑩ 연조직의 열개(soft tissue dehiscences)

3) 온레이 골이식술(Onlay Bone Graft)

술식 성공 시 임플란트 식립의 성공률은 70~100% 정도(자가골 블록형, 자가골 입자형, 동종골, 이종골)이며 증대 할 수 있는 골양은 0~15mm로서 다양하며 합병증의 발생 비율은 약 4% 정도로 보고되고 있다. 발생되는 합병증으로는 이식된 골조직의 수축과 이식 골조직을 채취한 부위의 감각마비 증상 등이 보고되고 있다.

4) 상악동거상술(Sinus Lifting)

술식의 성공 시 임플란트 식립의 평균적인 성공율은 평균 91.49%이지만 이식되는 골의 종류에 따라 87~98% 정도의 성공율을 나타내며 합병증의 발생율은 20% 정도에 이르며 가장 많이 발생하는 합병증은 상악동염이다. 그 밖의 합병증으로는 상처 치유의 지연, 혈종의 형성, 부골의 형성, 그리고 목소리의 변화가 발생된 경우가 있었다.

그밖에 티타늄을 이용한 술식이나 온레이 방법과 유경하 결체조직 이식술을 혼합한 방법 그리고 골절개와 동시에 형성된 공간에 골을 이식하는 방법 등 다양한 골증대술이 사용되고 있으나 현재까지 축적된 자료가 부족하여 임플란트 식립에 대한 안내적 가이드라인으로서의 충분한 가치가 형성되지 않아 추후 자료가 축적되는대로 추가 할 것이다.

참고 문헌

- 대한치과 이식학회, The Fundmental of Success of Endosseous(Osseointegrated) Implant; 97 SEOUL INTERNATIONAL IMPLANT SYMPOSIUM을 맞이하여 各國 代表者 會議에서 合意;1997年 9月 制定 및 宣布.
- DC. Tong, K. Rioux, M. Drangsholt, OR. Beirne. Int J Oral Maxillofac Implants 1998; 13: 175-182; "A review of survival rates for implants placed in grafted maxillary sinuses using meta analysis".
- J. Piorellini, M. Nevins. Ann Periodontol 2003; 8:321-327 "Localized Ridge Augmentation/Preservation. A systemic review".
- Liran Levin, Daniel Nitzan, Devorah Schwartz-Arad. J periodontol. January 2007. 1-78; 18-21; success of Dental Implants Placed in Intraoral Block Bone Grafts.
- M. Chiapasco, E. Romeo, P. Casentini, L. Rimondini. Cin Oral Imp Res 2004; 15: 82-95; "Alveolar distraction osteogenesis vs. vertical guided bone regeneration for the correction of vertically deficient edentulous ridges: A 1-3-year prospective study on humans".
- M. Del Fabbro, T. Testori, L. Francettin, R. Weinstein. Int J Periodontics Restorative Dent 2004; 24: 565-577. "Systemic review of survival rates for implants placed in the grafted maxillary sinus".
- M. Simion, SA Jovanovic, C. Tinti, SP. Benfenati. Clin Oral Imp Res 2001; 12: 35-45; "Long term evaluation inserted at the time or after vertical ridge augmentation".
- Rocchietta, F. Fontana, M. Simion. J Clin Periodontology 2008; 35(suppl. 8): 203-215; "Clinical outcomes of vertical bone augmentation to enable dental implant placement: a systemic review".
- T. Albrektsson, F. Isidor, N. Lang, T. Karring. 1993. Proceedings of the 1st Eroupean Workshop on Periodontology. London.
- T. Albrektsson, G Zarb, PWorthington, A. Eriksson. J Oral Maxillofac Implants 1986; 1: 11-25. The long term efficacy of currently used dental implants: a review and proposed criteria of success.

제3장

부 록

임플란트 치료 설명서

1) 임플란트 시술의 목적

임플란트를 이용한 보철 치료는 치과용 임플란트를 식립하여 상실된 치아의 기능을 회복하는 치료입니다.

2) 치료계획의 확정 및 이유

임플란트 외에 선택할 수 있는 치료 방법으로는 고정성 보철 치료와 가철성 보철 치료가 있습니다. 이들 기존의 치료에 비해 임플란트 보철 치료의 장점은 인접 치아를 손상시키지 않을 수 있고, 치조골을 더 오래 유지시킬 수 있으며, 견고하게 기능할 수 있다는 점 등 입니다. 임플란트를 이용한 치료는 성공율이 높은 치료이며, 실패 시는 대개, 기존의 보철 치료 방법을 사용할 수 있습니다.

단, 치조골에 임플란트를 식립하는 외과적인 시술이 필수적으로 진행되어야 하며 이 과정으로 인한 합병증이 발생될 수 있습니다.

3) 치료 방법

전반적인 치료는 임플란트를 치조골에 식립하는 수술 과정과 골치유가 일어난 후 보철 과정으로 나뉘어 지며, 수술 회수와 시기, 보철치료 방법은 환자의 상태에 따라 다양합니다.

임플란트 치료는 인체의 반응을 이용한 치료입니다. 따라서 해부학적 및 임플란트의 특성상 더 나은 결과를 위하여 치료 계획의 변경, 부가적인 치료 등이 있을 수 있고 치료 기간도 연장될 수 있습니다.

4) 치료 계획

• 부위:

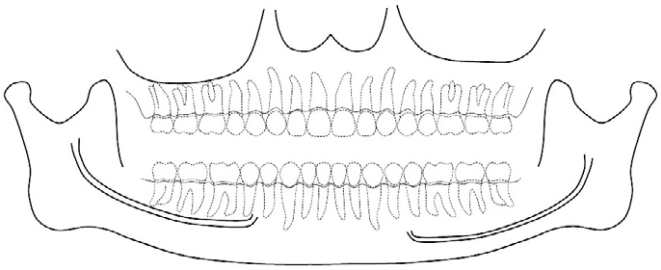

• 내용:

• 변경 부가적인 사항 - 수술 후 기재

• 부위:

• 내용:

---

5) 일반적으로 발생 가능한 합병증

환자의 골질 및 골양에 따라 임플란트 초기 실패가 발생하고 재수술이 필요할 수가 있습니다.

① 환자에 따라 수 일간 요양과 회복이 필요한 불편함과 부종 및 통증, 멍의 발생

② 상악동 천공, 상악동염

③ 신경 손상으로 인한 수술 부위, 혀, 잇몸, 입술, 턱, 볼 등의 저린 느낌과 감각 소실 등이 발생할 수 있고, 이는 일시적 또는 영구적으로 지속 될 수 있음

④ 추가 치료가 필요한 수술 후 감염

⑤ 추가 치료가 필요한 지연성 출혈, 또는 심한 출혈

⑥ 얇은 골의 천공과 치조골 등의 골절

⑦ 임플란트 식립 부위 주변 치아, 치은 또는 치근의 손상

⑧ 근육통, 턱관절 장애

⑨ 이식재의 거부 반응

⑩ 거부 반응, 염증반응으로 인한 임플란트 주위의 골흡수로 인한 임플란트 상실

6) 보철물 장착 후 합병증

① 임플란트의 구조상 보철 치료 후 음식물이 끼는 현상이 나타날 수 있습니다.
② 씹는 힘에 의해서 임플란트 치아 고정 나사가 풀리거나, 상부 보철물이 탈락될 수 있습니다.
③ 상부 보철물의 변형 및 파손이 발생할 수 있습니다.
④ 뺨, 혀 등이 씹히는 증상이 일시적으로 발생할 수 있습니다
⑤ 임플란트는 자연치아에 비하여 저작 효율 및 감각이 떨어질 수 있습니다.
⑥ 임플란트 보철물의 형태와 크기는 자연치와 다릅니다.

7) 임플란트의 사용 기간

평균 사용기간을 수치화 해서 정의할 수 없으며 개인별 편차가 심합니다. 상부 보철물 기능 1년 이내에 특별한 문제가 없고 정기적인 유지 관리 및 구강 위생 관리를 철저히 수행한다면 오랜 기간 사용할 수 있습니다. 환자의 명백한 부주의와 사고에 의한 재시술은 환자 부담으로 합니다.

그렇지 아니한 재시술에 대하여,

① 보철 치료 후 1년 이내에 발생하는 재시술비는 환자가 부담하지 않습니다.
② 보철 치료 후 1년 이후에 발생하는 재시술비는 환자가 100% 부담합니다.

환자동의서

나는 수술 및 보철 시술비에 대해 설명을 들었으며 부가적인 골이식술, 연조직 이식 수술, 예상치 못한 합병증 처치 비용과 검사 및 재진료는 별도임을 설명 들었습니다.

나는 임플란트 치료의 잠재적 위험, 수술 과정에서 발생하는 부작용 및 합병증 등이 발생할 수 있음을 설명 들었습니다.

나는 자신의 건강에 대하여 알고 있는 모든 것을 담당의에게 알렸습니다(특이체질, 알레르기, 심혈관 질환, 당뇨병 등 내분비 질환, 출혈소인, 신장병, 심장병, 간질환, 폐렴, 악관절 장애, 약물 부작용, 골다공증약과 와파린, 아스피린 등의 항응고제재의 투약 여부).

나는 임플란트 시술 후 흡연, 음주, 과로 등이 잇몸이나 뼈의 치유에 나쁜 영향을 줄 수 있으므로 자제할 것과 치유의 촉진을 위해서 구강 청결을 유지할 것에 동의합니다.

나는 시술 후에 발생할 수 있는 합병증에 대하여 담당의에게 충분히 설명을 들었고, 본 시술로 인해서 불가항력적으로 야기될 수 있는 합병증 또는 환자의 특이체질로 우발적 사고가 일어날 수도 있다는 것을 사전 설명으로 충분히 이해하며 임플란트 치료에 협조할 것을 동의합니다.

설명 및 동의서 배부일 : 년 월 일

서 명 일 : 년 월 일

환자 성명(혹은 보호자 성명) : (서명)

주 소 :

전 화 :

치 과 의 사 성 명 : (서명

진료 순차별 진행 과정

◈ Protocol

(진료 전)

업무 순서 →

업무 과정 ↓

세부사항	진행사항		
과정	전화	응대	정밀상담
준비 사항	1. 전화메모 • 환자정보 —의뢰자 —병원내원 경로 파악 • 의뢰자와 대화 후 → 진료 기대치 확인후 • 진료팀에게 사전 전달	1. 안내 및 진료절차 설명 2. 진료기록부 작성 • 문진을 통한 주소파악 • 전신질환 및 원하는 진료정보 파악 3. 병원 정보 제공 1) 담당 의사에 대한 정보 제공 2) 진료 과정 설명	1. 구강내 검진 2. 환자와의 대화 3. 환자 유형별 분류 4. 임플란트와 일반 보철 치료의 장 · 단점 설명

◈ Protocol

(임플란트 진료 준비 환자용)

업무 순서 →

업무 과정 ↓

세부사항	진행사항			
과정	확인전화	환자 내원	임플란트진료	치료 진행 중
담당자	접수		치과의사 및 진료스탭	진료담당자
준비 사항	• 환자 내원 • 약속 확인 • 약속의 중요성 전달 • 용모 점검 (여성:화장품사용 남성: 면도 O) • 사전 투약에 대한 복용 안내	• 사전 투약에 대한 확인 • 전신질환 재확인 • 생활력 징후 재확인	• 수술준비 및 환자준비 • 감염관리 및 수술 • 임플란트 진료	• 치료 진행 단계별로 환자에게 진행사항을 인지시켜 주는 중간상담 • 약속,치료비수납협조사항 설명 • 치료 진행 상태 및 결과 설명 • 앞으로 예상되는 치료결과 및 기간에 대해 언급 • 환자 협조의 중요성 재확인

◈ Protocol

(임플란트 진료 마무리 환자용)

업무 순서 →

업무과정 ↓

세부사항	진행사항	
과정	치료 완료	전화
담당자	진료팀(치과의사 및 진료스탭)	접수
준비사항	• 치료가 끝난 후 환자에게 치료결과에 대한 설명 • 주기적 유지관리 및 검진의 중요성 전달	• 임플란트 진료 후 관리를 위한 약속을 담당한다.

◈ 모든 환자에 대한 call system

업무 순서 →

업무과정 ↓

세부사항	진행사항		
과정	Happy call 안내	Alarm call	Care call
준비사항	• 신환환자의 약속을 잡은 후 happy call을 한다.	• 진료 약속 기간 2일전에 변동사항이 있는지의 여부에 대하여 점검한다.	• care call: 임플란트 수술 후 나타나는 증상과 현재 상황에 대한 안내를 해준다.

임 플 란 트 진 료 기 록 부

등록번호 :　　초진일 :　　년　　월　　일

성 명		주민등록 번호	-		담당의사		
주 소					연락처 1		
					연락처 2		
피보험자 성 명		증 번 호		조합명칭		조합기호	

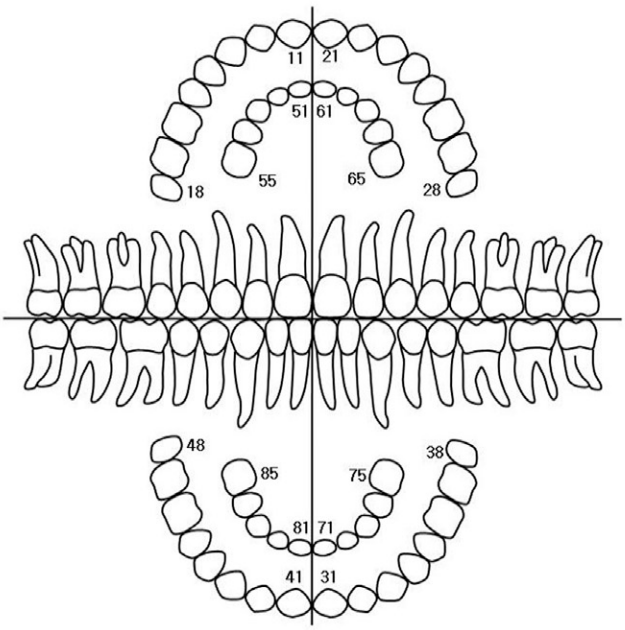

주소 :

현증 및 병력 :

과거의과병력(Past Medical History) :

□후천성면역결핍증	□심장질환
□알러지여부	□고혈압
□빈혈및혈액질환	□황달
□관절염	□간염/간경화
□천식	□상악동염
□뇌혈관질환	□임신여부
□당뇨질환	□신경정신질환
□간질	□류마티즘
□위장관질환/신장질환	□결핵
□약물복용여부	□골다공증
□기타질환	

과거치과병력(Past Dental History) :

진단 및 구강내외 문제목록(Diagnosis/Problem list) :

대한치과의사협회 추천 임플란트 진료기록부

병력번호:

<치료계획(Treatment Planning)>		
임플란트식립체형태	□ 외형육각구조 □ 내부형 육각구조 □ 내부형 마찰구조	
임플란트식립위치		
일차수술일자	일자: /메모사항:	
이차수술일자	일자: /메모사항	
골이식술여부	골이식재료: 일자:	
상악동거상술여부	골이식재료: 일자:	
어버트먼트 선택		
연조직이식여부		
임시보철물여부		
최종보철물일자		
마취방법	□국소마취 □진정마취(약물사용:) □전신마취	
비고		

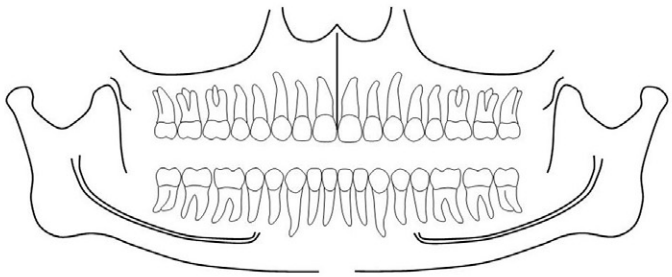

증례현황파악 : □ 하악 □ 상악	□ 단독결손 □ 국소결손 □ 전부결손	
전신질환/약물복용여부	□예 □아니오	
흡연여부	□예 □아니오	금연프로그램유도 □ 예 □ 아니오
임플란트매식체 상품명		
임플란트수술일자	- -	담당의 :
어버트먼트장착일자	- -	담당의 :
최종보철물장착일자.	- -	담당의 :
임플란트보철형태	□ 고정성 □ 탈착형	
골이식술여부	□ 예 □ 아니오	
차폐막사용여부	□ 예 □ 아니오	
기타요약정보		

대한치과의사협회 추천 임플란트 진료기록부

진료실내 임플란트센타 환자 체크목록

병력번호 : 환자명 : 전화번호(핸드폰) :

항목	일시	내용	비고
1. 임플란트식립위치			
2. 인상채득일자			
3. 전신질환의뢰 여부			
4. 치근단, 파노라마방사선영상			
5. CT			
6. 작업모형제작			
7. 스텐트제작			
8. 초진기록사진촬영			
9. 임플란트매식체(상품명)			
10. 일차수술			
11. 골질(Bone Quality)			
12. 골이식여부(Bone graft)			
13. 약물주사 및 약물복용			
14. 주의사항 고지			
15. 얼음찜질/구강소독제			
16. 수술후 처치			
17. 발사(S-out)			

18. 1차내원	2차내원	3차내원	4차내원	5차내원	6차내원

19. 어버트먼트선택			
20. 보철초진인상채득			
21. 최종인상채득			
22. 임시보철물제작			
23. 최종보철물적합			
24. 보철후 주의사항 고지			

25. 1차내원	2차내원	3차내원	4차내원	5차내원	6차내원

26. 기타사항	
27. 담당치과의사	
28. 담당치위생사	
29. 연락처 및 주소	

대한치과의사협회 추천 임플란트 진료기록부

임플란트 환자를 위한 전신 건강에 대한 문진표

* 다음의 문진표는 환자분의 치과 치료시 주의하거나 참고하기 위하여 관련된 전신 건강에 대한 평가를 위한 것입니다. 다음의 해당란에 O표를 해 주십시오.

질문	예	아니오	
1. 예전에 병원에 입원한 적이 있습니까?			이유:
2. 예전에 수술을 받은 적이 있습니까?			수술부위:
3. 현재 의사에게 치료를 받고 있습니까?			치료내용:
4. 현재 특별한 약을 복용하거나 장기적으로 복용하고 있는 약이 있습니까? 예) 골다공증의 포사맥스, 아스피린 등			약이름(한약포함): 복용기간:
5. 약을 먹고 부작용이 생긴 적이 있습니까? 예) 페니실린, 아스피린, 설파제 등			
6. 주사를 맞고 부작용이 생긴 적이 있습니까?			
7. 치과치료 당시 국소 마취 후에 부작용이 생긴 적이 있습니까?			
8. 자주 가슴이 답답하거나 통증을 느끼십니까?			
9. 심장질환이 있습니까?			
10. 고혈압 또는 저혈압의 진단을 받은 적이 있습니까?			혈압: / mmHg
11. 항혈액응고제를 복용중입니까?			
12. 상처가 났을 때 혹은 치아를 뺐을 때 피가 잘 멈추지 않았습니까?			
13. 간염이나 황달이 있습니까?			
14. 호흡에 어려운 점이 있습니까?			
15. 당뇨병이 있습니까?			혈당치: mm/dl
16. 신장질환이 있습니까?			
17. 빈혈이 있습니까?			
18. 결핵을 앓은 적이 있습니까?			
19. 성병에 걸린 적이 있습니까?			
20. 현재 임신 중 혹은 생리중입니까?			임신개월수: 생리중:
21. 이 외의 건강상 이상이나 상의하고 싶은 내용이 있습니까?			상의내용:
22. 임플란트에 해가 되는 담배를 피우시고 계십니까?			담배갑수:
23. 임플란트에 해가 될 수 있는 술을 드십니까?			주량:
환자의 서명		날짜	

※ 설문에 성심 성의껏 응해 주셔서 감사합니다.

대한치과의사협회 추천 임플란트 진료기록부

병력번호 :

일 자	부 위	치 료 내 용	의사 서명

대한치과의사협회 추천 임플란트 진료기록부

임플란트 치료계획요약

년 월 일	
병력번호.	
이 름	
연락처.	

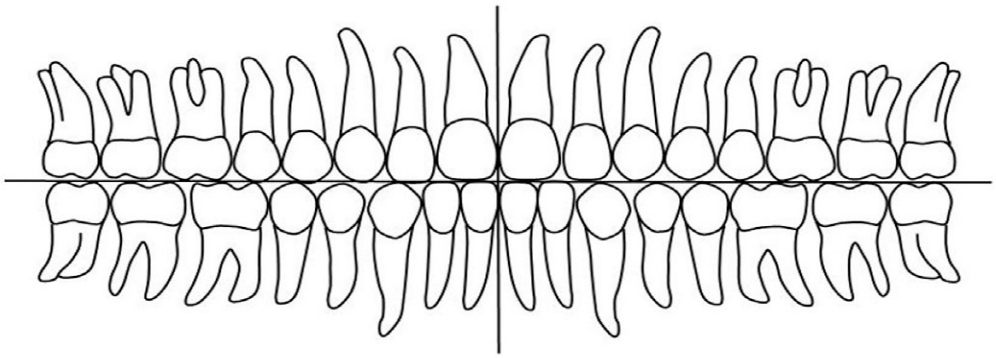

진 단	• 작업모형제작		TPD 임시틀니	• 상악
	• 스텐트제작			• 하악
	• 방사선 검사	• CT		• 소수결손
		• 파노라마	인공치 Pontic	
		• 치근단	임시임플란트	
임 플 란 트	• 진료비안내 및 일자:			
뼈 이 식	• 발치와결손부위이식 • 상악동거상 • 골이식술 • 치조골이식술			

수술일정

진료비총액	
환 자	
상 담 자	
진 료 의	

IMPLANT CLINICAL RECORD CHART

REGISTRATION #: DATE : Y M D

NAME		**ID NUMBER**	-		**DOCTOR**		
ADDRESS					**PHONE#**		
					PHONE#		
INSURED NAME		**INSURANCE NUMBER**		**INSURER NAME**		**INSURANCE CODE**	

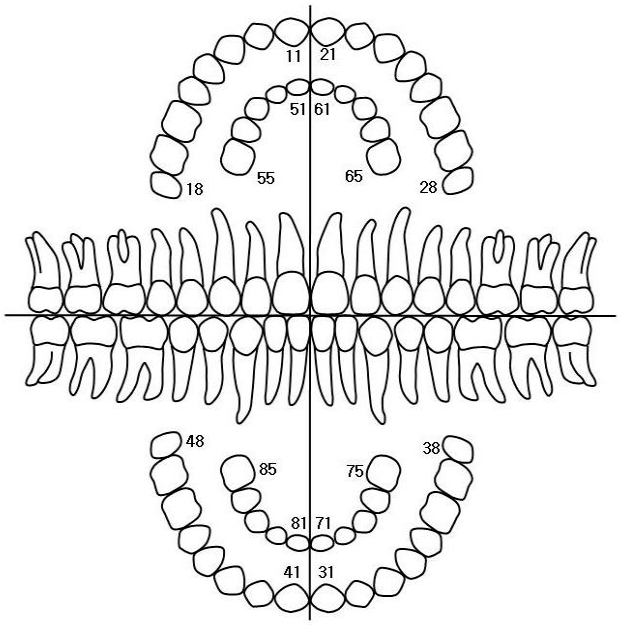

Chief Complain :

Present Illness :

Past Medical History :

AIDS	Heart problem
Allergy	Hypertension
Anemia/Blood disease	Jaundice
Arthritis	Liver disease
Asthma	Mx. Sinusitis
CVA	Pregnancy
Diabetes mellitus	Psychotic problem
Epilepsy	Reumatic problem
GI/Kidney disease	Tb
Medication	
Others	

Past Dental History :

Diagnosis/Problem list :

Implant chart recommended by KDA

Chart No.

< Treatment Planning >		
Implant Fixture Type		
Implant Site		
1st Surgery		
2nd Surgery		
Bone Graft		
Sinus Lifting		
Abutment Selection		
Soft Tissue Graft		
Temporization		
Final Restoration		
Anesthesia	Local / IV Sedation / General Anesthesia	

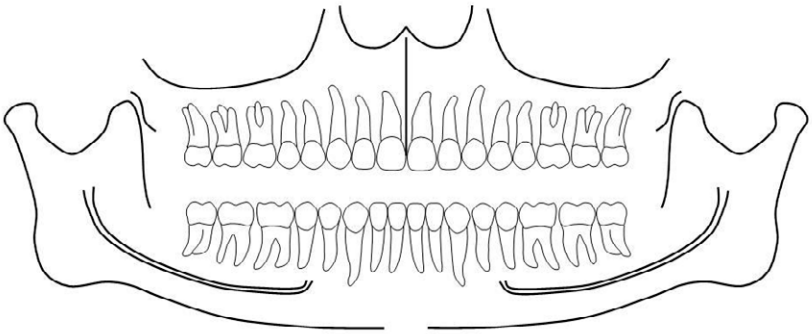

Case:	Mandible	Maxilla	Single Partial Total edentulism
Disease/Medication	No	Yes	
Smoking	No	Yes	
Implant system			
Date Implant surgery	- -		Surgeon :
Date Abutment surgery	- -		Surgeon :
Date Prosthesia conn.	- -		
Type of Prosthesis	Fixed	Removable	
Bone augmentation pro	No	Yes	
Membrane Used	No	Yes	
Other info			

Implant chart recommended by KDA

Check List of patients for Implant-center

Registration # : Name : Phone(cellular phone) #:

item	date	detail	remark
1. Implant Site			
2. Impression taking			
3. Consultant for implant			
4. Panorama, Periapical			
5. CT			
6. Cast Fabrication			
7. Stent Fabrication			
8. Photo taking(Initial)			
9. Implant Fixture			
10. 1st Surgery			
11. Bone Quality			
12. Bone graft			
13. Injection/medication			
14. Notifying precautions			
15. Ice pack/Chlorhexidine			
16. Dressing			
17. S-out			

18. 1st F/U	2nd F/U	3rd F/U	4th F/U	5th F/U	6th F/U

19. Abutment Selection			
20. Impression(Initial)			
21. Final Impression			
22. Temporization			
23. Final Adaptation			
24. Notifying precautions after prosthesis			

25. 1st F/U	2nd F/U	3rd F/U	4th F/U	5th F/U	6th F/U

26. Remarks	
27. Patient s dentist	
28. Patient s hygienist/nurse	
29. Contact phone number/address	

Implant chart recommended by KDA

Check up list for systemic health of implant patients

Following check list is for evaluation of systemic health to give patients treatments with caution and reference. Put the circle( ) on the Yes or No, and fill in the blank

Check list	Yes	No	
1. Have you ever been hospitalized before?			reason:
2. Have you ever had operation befor?			Operation site:
3. Are you being treated by doctor?			Treatment detail:
4. Are you having medicine specially or over long term? example) Forsamax for osteoporosis, Aspirin, etc			Medicine name Taking period:
5. Have you ever had side effects during medication? example)Penicillin, Aspirin, Sulfas, etc			
6. Have you ever had side effects during injection?			
7. Have you ever had side effects during local anesthesia for dental treatment?			
8. Have you often felt heavy or pain on your chest?			
9. Do you have heart disease?			
10. Have you ever had diagnosis with high or low blood pressure?			Blood pressure: / mmHg
11. Are you having anti-coagulant?			
12. Have you ever kept bleeding with wound or tooth extraction			
13. Do you have hepatitis or juandice?			
14. Do you have any difficulty in your breathing?			
15. Do you have diabetes?			Blood sugar rate: mm/dl
16. Do you have kidney disease?			
17. Do you have anemia?			
18. Have you ever had tuberculosis?			
19. Have you ever had sex related disease?			
20. Are you pregnant or in period?			Delivery month: menstruation:
21. What else comment or question?			remarks:
22. Do you smoke cigarette?			How many /day:
23. Do you drink alcohol?			How often /day:
Patients signature		Date	

Thanks for your answer.

Implant chart recommended by KDA

Chart No.

Y M D

Date	Site	Treatment detail	Signature

Implant Treatment Plan

Registration#
Name
Phone#

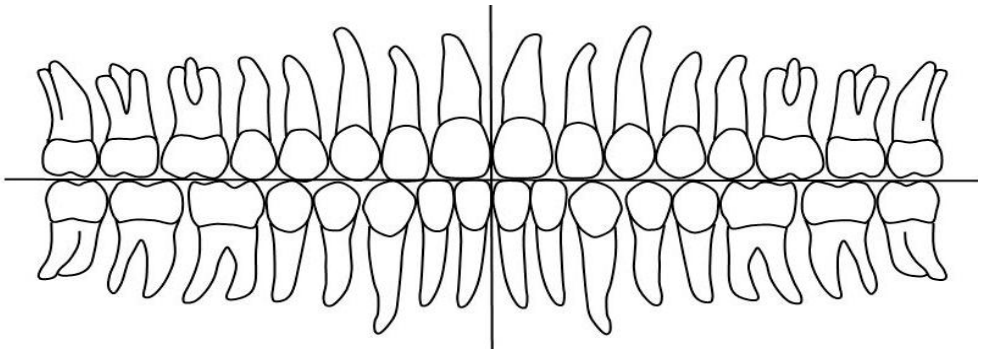

Diagnosis	model		T P D (Temporary Partial Denture)	Upper
	stent			Lower
	X-ray	CT		Partial missing
		Panorama	Pontic	
		Periapical view	Tempory implant	
Implant	Treatment fee & additional fee			
Bone Graft	Socket	Window opening	Bone graft	Both sinus

OP Schedule

Total treatment fee
Patient
Consultor
Doctor

환자사이에 임플란트로 발생될 수 있는 문제점

1) 회원 고충 처리 위원회 접수 및 분쟁 건수

① 2005: 100/37

② 2006: 151/95

③ 2007: 166/60

④ 2008 전반기: 121/54

⑤ 538/246(45.7%)

⑥ 임플란트 분쟁 51/246(20.7%)

2) 임플란트 분쟁 분류(고충위)

① 감각이상: 23(45.1%)

② 시술과정 불만: 7(13.7%)

③ 진료비 미납: 6(11.8%)

④ 시술 실패: 4(7.8%)

⑤ 상악동: 3(5.9%)

⑥ 술 후 통증: 2(3.9%)

⑦ 보철 불만: 2(3.9%)

⑧ 전신질환 연관: 2(3.9%)

⑨ 기타: 2(3.9%)

3) 치과 의료 분쟁(손해배상보험)

① 특히 2005년 이후 급격히 증가하였음

② 2007: 469/8302(5.7%)

③ 최근 3년간 분쟁 건수 증가 속도가 가속화 됨: 소비자 의식의 변화가 반영됨

4) 임플란트 관련 분쟁의 세부 내용

① 감각이상: 235, 58.1%
② 염증/질환: 45, 11.1%
③ 식립 실패: 69, 17.1%
④ 기타: 55, 13.6%

5) 식립 실패 주 원인: 치조골이상, 골이식 실패

(1) 주 진료과실: 하치조신경, 상악동

① 치과 분쟁 중 구강악안면외과 및 임플란트 관련 분쟁이 48%
② 임플란트 관련 비중은 점점 증가하고 지급 보험금도 높음
③ 구강악안면외과 분쟁 중 발치 관련이 80%이상
④ 발치, 임플란트 분쟁의 주요인은 신경손상: 감각이상, 통증, 지각마비 배상보험 보상처리 중 면책: 환자에게 보상금이 지급되지 않는 건
⑤ 이유: 계약 면책, 피보험자 청구포기, 무과실, 자기부담금 이하, 지속적으로 감소, 최근 3년간 평균 33.8%
⑥ 면책 사유 중 무 과실이 54%로 계속 증가(환자의 무리한 요구 증가) 치과 분쟁 건은 지속적으로 증가하고 있으며 최근 3년간 더 빨라짐.

(2) 배상보험 가입자 기준, 연간 5% 이상

의료 분쟁 건이 발생하고, 발생 건 중 5% 이상이 소송으로 진행

교정용 미니 임플란트(스크류)에 관하여

교정 시 고정원을 강화하여 치아를 이동시키는 경우가 있는데, 이때 사용되는 것이 교정용 미니 임플란트(스크류)로서 현재 국내 뿐 아니라 세계적으로 널리 사용되고 있습니다. 이 장치는 가벼운 국소 마취 하에 식립되고 사용하다가 교정이 끝나면 제거하는 비교적 안전한 장치입니다.

1) 미니 임플란트 식립과 관련된 문제점 및 주의사항

① 국소마취를 시행한 후 심게 됩니다.

② 특별한 문제가 발생하지 않더라도 치아에 뻐근한 느낌이 있을 수 있습니다.

③ 마취가 풀린 뒤부터 1~2일간 통증이 있을 수 있으며, 진통제를 사용하시면 도움이 됩니다. 통증의 정도는 개인에 따라 다르며, 작은 어금니를 뺄 때 느끼는 통증과 비슷하거나 덜한 것으로 알려져 있습니다.

④ 시술 후 이물감이 있을 수 있으나, 대개 1~2주 지나면 편해집니다.

⑤ 자극이나 스트레스로 인해 주위 연조직(뺨, 잇몸, 혀등)에 궤양이 생기는 경우가 있습니다.

2) 발생 가능한 문제점

① 일부에서는 탈락이 나타날 수 있으며, 드물지만 식립 시 미니 임플란트의 파절(부러짐)이 일어날 수도 있습니다. 이때는 파절된 미니 임플란트를 제거하고 다시 식립할 수 있지만 제거 과정이 조금 복잡할 수 있으며, 주위의 치조골을 약간 삭제하게 될 수도 있습니다.

② 드물긴 하지만 식립 시 인접 치근에 손상을 줄 수도 있습니다. 이런 경우 미니 임플란트를 제거한 후 치근의 회복을 기다리는 시간을 가지게 됩니다.

③ 구강 위생 관리가 잘 되지 않을 경우, 미니임플란트 주위에 염증이 생기거나, 잇몸이 자라 미니임플란트를 덮을 수 있습니다. 경우에 따라 미니임플란트를 노출시키는 간단한 수술이 필요한 수 있습니다.

3) 주의사항

① 만지거나 혀로 자극을 주면 안 됩니다.

② 칫솔질은 하되 부드럽게 살살 닦아주어야 합니다.

③ 미니 임플란트는 치조골에 영구적으로 부착된 상태가 아니므로 무리한 충격이 가지 않도록 주의해야 합니다.

④ 간혹 미니 임플란트가 탈락되어 빠져버리는 경우가 생길 수 있으나 다른 부작용은 야기되지 않으며 다시 식립하면 됩니다.